Руководство по эндодонтии для стоматологов общей практики

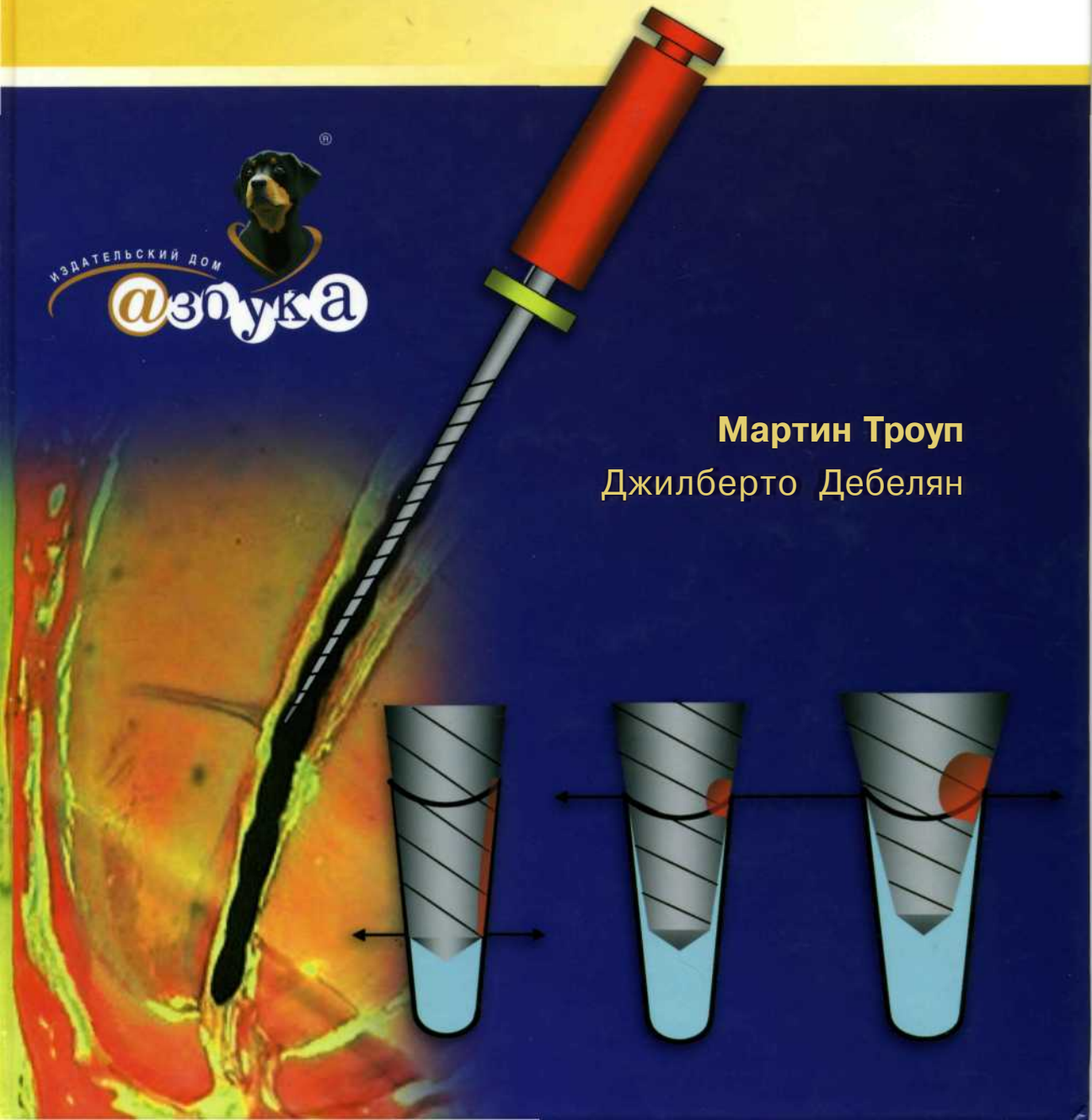

Издательский дом азбука

Мартин Троуп

Джилберто Дебелян

Руководство по эндодонтии
для стоматологов общей практики

Endodontics Manual for the General Dentist

Martin Trope, DMD
J.B. Freedland Professor and Chair
Department of Endodontics
University of North Carolina
Chapel Hill, North Carolina

Gilberto J. Debelian, DMD, PhD
Private Practice
Bekkestua, Norway

Quintessence Publishing Co, Ltd
London, Berlin, Chicago, Paris, Milan, Barcelona, Istanbul,
São Paulo, Tokyo, New Delhi, Moscow, Prague, Warsaw

Руководство по эндодонтии для стоматологов общей практики

Мартин Троуп, DMD

Профессор и заведующий
кафедрой эндодонтии
Университет Северной Каролины
Чэпел Хилл, Северная Каролина, США

Джилберто Дебелян, DMD, PhD

Частная практика
Беккестуа, Норвегия

Переводчики

Александр Островский и Гаджи Дажаев

Редактор перевода

Илья Мер

Издательский дом азбука®

Москва, Санкт-Петербург, Киев, Алматы, Вильнюс

2005

British Library Cataloguing in Publication Data
Trope, Martin
Endodontics Manual for the General Dentist
1. Endodontics
I. Title II. Debelian, Gilberto
617.6'342

Copyright ©2005
Quintessence Publishing Co, Ltd
Grafton Road
New Maiden, Surrey KT3 3AB
United Kingdom
www.quintpub.co.uk

Издатель	**А. Островский**
Переводчики	**А. Островский, Г. Дажаев**
Редактор перевода	**И. Мер**
Коммерческий директор проекта	**В. Гераськов**
Координатор проекта	**к.м.н. Е. Гельфанд**

© Издательский дом «Азбука», 2005
119048 Москва, ул. Усачева, 62, стр. 1, оф. 14
Тел.: +7(495) 245-52-79. Тел./факс: +7(495) 245-52-70
E-mail: info@dental-azbuka.ru
http://www.dental-azbuka.ru

Все права защищены
Ни одна часть настоящего издания не может быть воспроизведена
без письменного разрешения издательства

ISBN 5-902-693-09-8

Содержание

Предисловие издателя *viii*

Предисловие *ix*

1 Введение в эндодонтию 7

Лечение витального зуба 4

Лечение невитального зуба *6*

2 Диагностика обратимого пульпита, необратимого пульпита и некроза пульпы 7

Симптоматика *8*

Основные жалобы

Витальная пульпа

Некротическая пульпа

Обратимый пульпит

Необратимый пульпит

Дифференциальный диагноз

Обратимый пульпит

Необратимый пульпит

Анамнез основных жалоб

Некротическая пульпа

Обратимый или необратимый пульпит

Характер боли

Особенности развития боли

Диагностические тесты *10*

Температурные тесты

Холодовой тест

Тест на горячее

Электроодонтодиагностика

Тест препарирования

Перкуссия и пальпация

Рентгенологическая симптоматика *14*

Клинические симптомы *15*

Кариозное поражение сформированного зуба

3 Эндодонтическое лечение. Определение и достижение успеха *17*

Общие принципы *17*

Условия успешного эндодонтического лечения *17*

Составляющие успеха

Условия успеха

Выводы

Этапы лечения корневых каналов *20*

Этап инфекционного контроля

Лечение витального зуба

Лечение невитального зуба

Стальные файлы и методика пошагового отступления (step-back)

Модифицированная методика отступления

Методика краун-даун (crown-down) с использованием никель-титановых файлов

Выводы

Этап пломбирования

4 Эндодонтическое лечение. Клинические манипуляции *29*

Определение рабочей длины *29*

Полости доступа *33*

Асептическая методика *38*

Рабочая длина *41*

Инструментальная обработка корневого канала *44*

- Модифицированная методика отступления с использованием стальных файлов
- Методика краун-даун с использованием никель-титановых вращающихся инструментов
- «Неэффективные» режущие инструменты

Внутриканальное использование медицинских препаратов *56*

- Ирригационные средства
- Лекарственные средства для временного пломбирования

Пломбирование корневого канала *58*

- Клинический протокол пломбирования корневого канала

5 Исход и прогноз эндодонтического лечения *65*

Факторы, влияющие на прогноз эндодонтического лечения *68*

- Предоперационные факторы
- Интраоперационные факторы
- Послеоперационные факторы

Контрольные визиты *70*

Предисловие издателя

Пришло время поговорить о терминах

Уважаемый читатель,
Издание иностранной литературы в переводе на русский язык всегда было сложной задачей. Наш издательский дом выпустил уже более полутора десятков томов, в процессе работы над которыми переводчики и редакторы столкнулись с вполне объяснимыми трудностями, связанными с необходимостью адаптации международных классификаций и введения новых терминов. Помимо этого, мы столкнулись с проблемой использования в русском стоматологическом словаре терминов, заимствованных практически без изменений, несмотря на наличие в русском языке вполне адекватных толкований. Такой подход кажется не оправданным и неверным. Например, в русскоязычной литературе достаточно широко применяется слово *шамфер* для обозначения формы препарирования края культи, между тем английское слово *chamfer* переводится как желоб, что совершенно точно характеризует форму препарированного края. Постоянно встречаются попытки со стороны некоторой части отечественных стоматологов заменить уже существующие правильные термины новыми без малейшей причины для этого. Так вместо существующего около века термина *имплантат* вдруг стали использовать *имплант.* Кроме того, необъяснимо в нашей речи нашли место близкие термины, заимствованные из разных языков. В контексте представленного Вашему вниманию руководства речь, прежде всего, идет о правомерности использования терминов *пародонтит* и *периодонтит.* Стоматологические термины с приставкой паро (раго-) - *пародонтит* - были заимствованы из немецкого языка (также как *имплантат),* традиционно близкого русской медицине. С точки зрения корректности формулировки именно этот термин является наиболее точным. *Пародонтит* предполагает вовлечение в воспалительный процесс всех тканей пародонта. В английском языке для обозначения всех видов воспаления тканей пародонта используется термин *периодонтит,* хотя, строго говоря, *периодонтит* означает воспаление периодонта, т.е. окружающей зуб связки. Нашей задачей не является глубокий анализ особенностей терминообразования в США или Германии. Как бы то ни было, в английском языке используется приставка перио- (perio-) *(apical periodontitis),* а в немецком паро- *(parodontitis apicale).* Однако, наряду с корректностью выбора и толкования терминов, не менее важной характеристикой терминообразования является систематизация, унификация и последовательность. Именно по этой причине непонятно соседство в русском стоматологическом словаре терминов *пародонтит* и *периодонтит.* Несмотря на очевидную непоследовательность в использовании термина *периодонтит,* переводчики и редактор приняли решение оставить именно его, дабы избежать недопонимания и не осложнять восприятие информации.

С уважением,
Александр Островский,
издатель

Предисловие

Лечение корневых каналов требует от стоматолога хороших мануальных навыков. Однако без правильного диагноза и четкого понимания биологических основ технические навыки стоматолога будут бесполезно потрачены на выполнение сложных манипуляций или неадекватного лечения. Постановка правильного диагноза в сочетании с верным выбором новых материалов и методик создает условия, позволяющие с высокой вероятностью добиться успешного результата и обеспечить здоровое состояние периапикальных тканей. Авторы выражают надежду, что знакомство с данным руководством позволит практикующему стоматологу просто и эффективно проводить эндодонтическое лечение.

1

Введение в эндодонтию

Перед обсуждением деталей эндодонтического лечения необходимо иметь четкое понимание *клинического* значения эндодонтии. Стоматология является областью медицины, и каждая стоматологическая специальность занимается определенным спектром заболеваний. Так, например, основным заболеванием, входящим в сферу интересов эндодонтии, является *апикальный, или верхушечный, периодонтит* - воспаление периодонта в области верхушки корня зуба. В редких случаях периодонтит пульпарной этиологии может развиваться в других участках и называется *перирадикулярным, или околокорневым, периодонтитом.* Верхушечный периодонтит характеризуется болевыми ощущениями со стороны периодонта в области апекса корня или, чаще всего, протекает бессимптомно и выявляется только при проведении рентгенологического исследования в качестве разрежения на рентгенограмме (рис. 1-1). Гистологически данное поражение представляет собой гранулему или кисту (рис. 1-2).

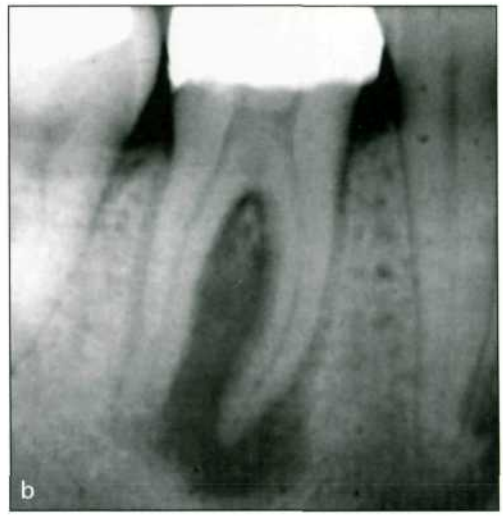

Рис. 1-1. *а)* На рентгенограмме хронический верхушечный периодонтит верхнего центрального резца проявляется зоной разрежения. *Ь)* Нижний моляр, типичная картина рентгенологического разрежения при верхушечном периодонтите

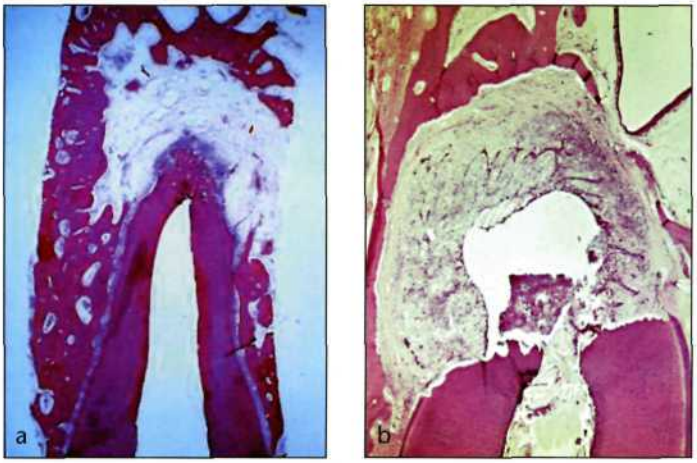

Рис. 1-2. Гистологически периапикальное поражение представляет собой гранулему *(а)* или кисту *(Ь)*

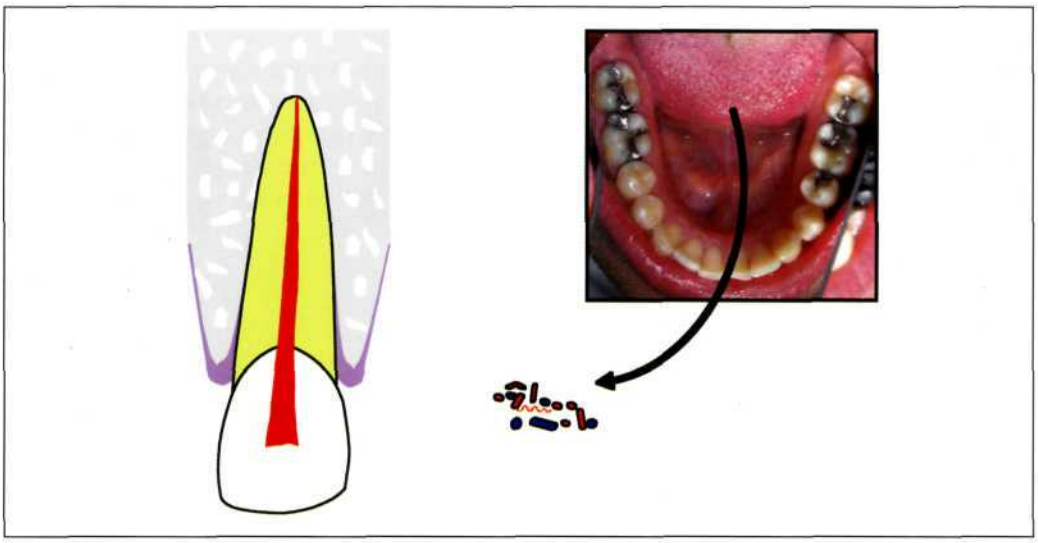

Рис. 1-3а. Населяющие полость рта микроорганизмы представляют собой постоянную угрозу здоровью пульпы. В дополнение к защитной иммунной реакции витальной пульпы, эмаль и дентин служат физическим барьером для бактериальной инвазии, т.е. препятствуют развитию верхушечного периодонтита

При развитии апикального периодонтита значительная часть пульпы оказывается инфицированной (рис. с 1-3а по 1-3с), что по мере развития инфекционного процесса приводит к некрозу пульпы. **Таким образом, зуб с апикальным периодонтитом пульпарной этиологии при проведении тестов на определение чувствительности клинически должен быть невитальным!**

Если согласиться с тем, что апикальный периодонтит характеризуется инфицированием и некротизацией пульпы, то возникает вопрос о значении витальной пульпы в

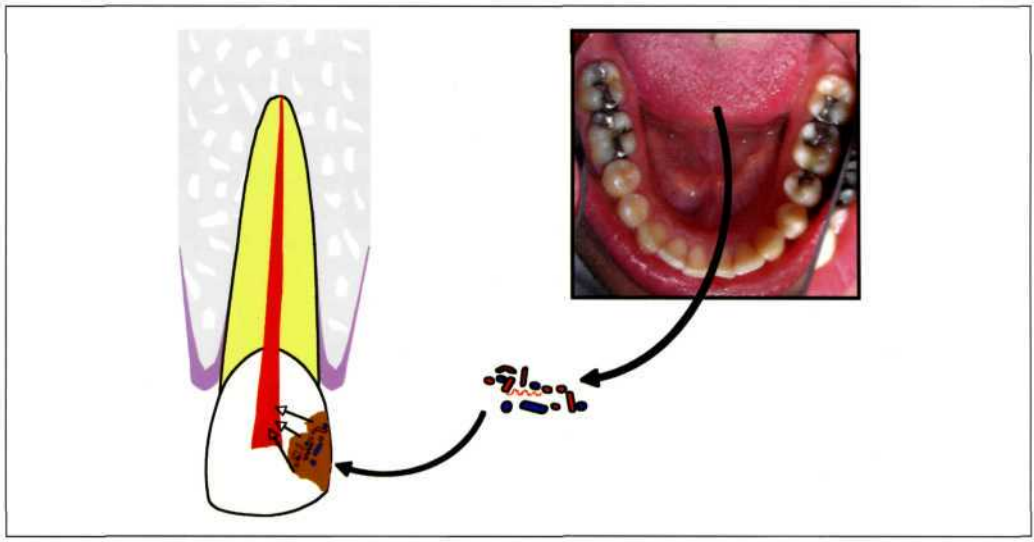

Рис. 1-3Ь. При пенетрации микроорганизмов сквозь слой эмали и дентина в пульпе развивается воспалительная реакция (обратимая или необратимая). При непосредственном контакте бактерий с пульпой вокруг зоны воспаления формируется зона некроза. Со временем зона некроза увеличивается в размерах, постепенно перемещая зону воспаления в направлении верхушки

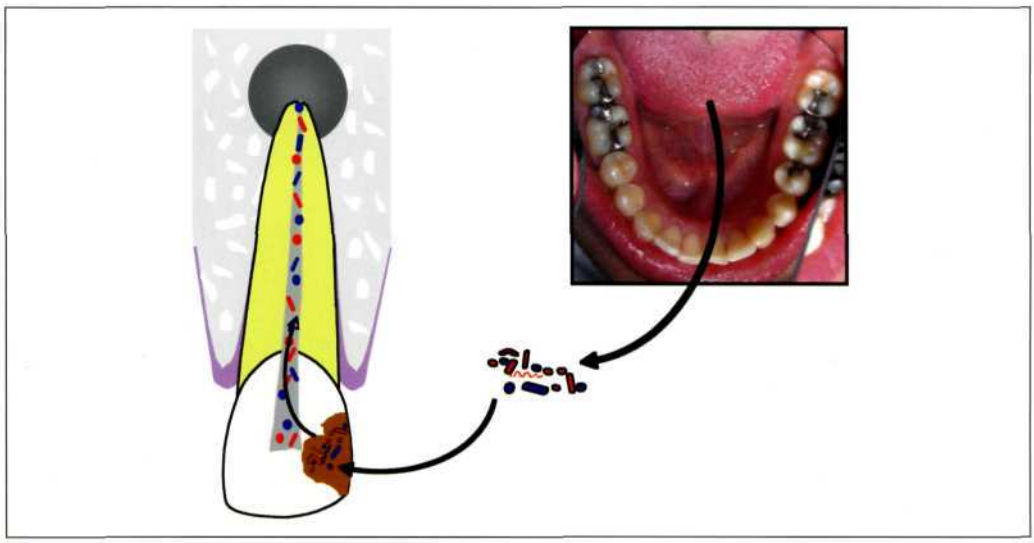

Рис. 1-3с. При некротизации большей части пульпы воспаление распространяется за пределы апикального отверстия корня, что приводит к развитию верхушечного периодонтита

развитии этого заболевания. Если инфицирование и некроз являются неотъемлемыми составляющими заболевания, то витальная пульпа не может быть причиной апикального периодонтита. **Таким образом, поддержание жизнеспособности пульпы или ампутация части витальной пульпы позволяют предотвратить развитие верхушечного периодонтита.**

Вышесказанное означает, что эндодонтическая терапия направлена на предотвращение или лечение апикального периодонтита.

В настоящей главе описаны различные подходы к лечению зубов с витальной и некротизированной инфицированной пульпой.

Лечение витального зуба

Протокол витального зуба отличается при наличии *обратимого или необратимого пульпита.* По определению предполагается, что лечение зубов с признаками обратимого пульпита в большинстве случаев позволяет вернуть здоровое состояние пульпы. Поскольку апикальный периодонтит не развивается при наличии здоровой пульпы, целесообразно проводить лечение, направленное на устранение ее воспаления (рис. 1-4).

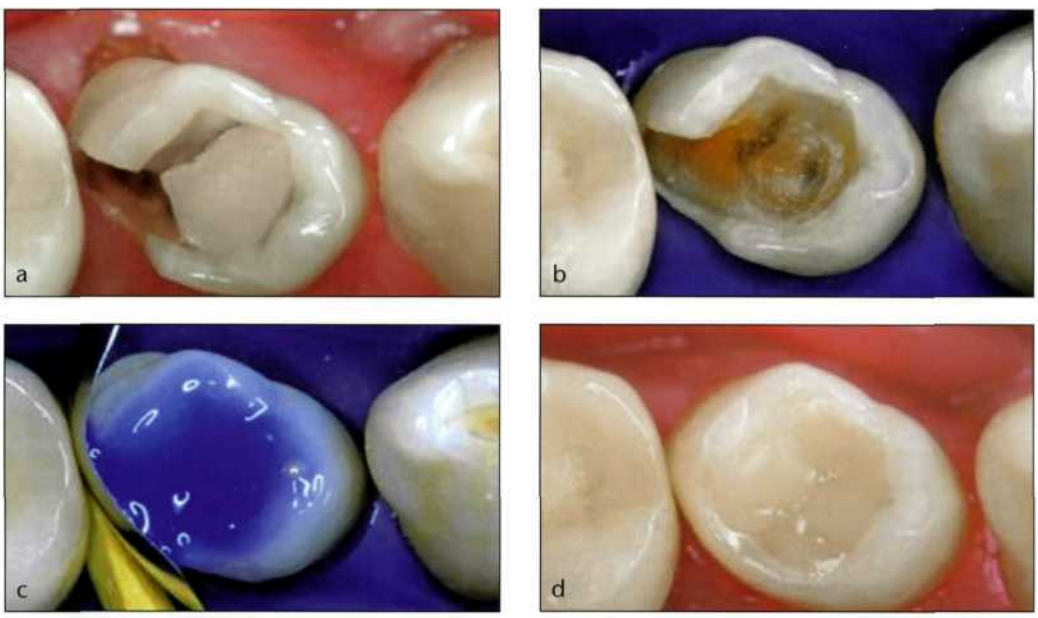

Рис. 1-4. Терапия витальной пульпы, *а)* Несостоятельность реставрации зуба и вторичный (рекуррентный) кариес, диагностирован обратимый пульпит; *Ь)* иссечение кариеса; *с)* протравливание препарированных тканей зуба для изготовления адгезивной реставрации; *d)* окончательная реставрация (с разрешения д-ра Andre Ritter)

С другой стороны, подобная терапия при необратимом пульпите в большинстве случаев приведет к некрозу пульпы и развитию верхушечного периодонтита. В таком случае, основой успешной профилактики возникновения необратимого пульпита будет асептическое удаление всей пульпы (пульпэктомия) и пломбирование корневого канала и полости доступа (рис. 1-5 и 1-6).

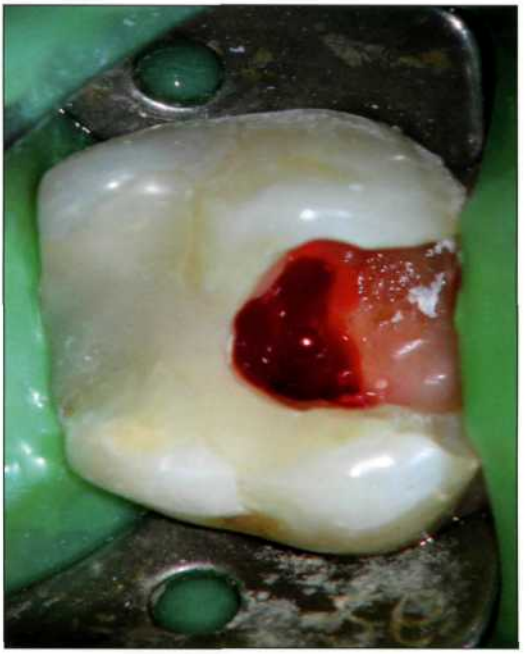

Рис. 1-5. Кариозное поражение с вовлечением пульпы, симптомы необратимого пульпита (см. главу 2). Наиболее эффективное лечение для профилактики развития апикального периодонтита заключается в проведении пульпэктомии (с разрешения д-ра Leif Tronstad)

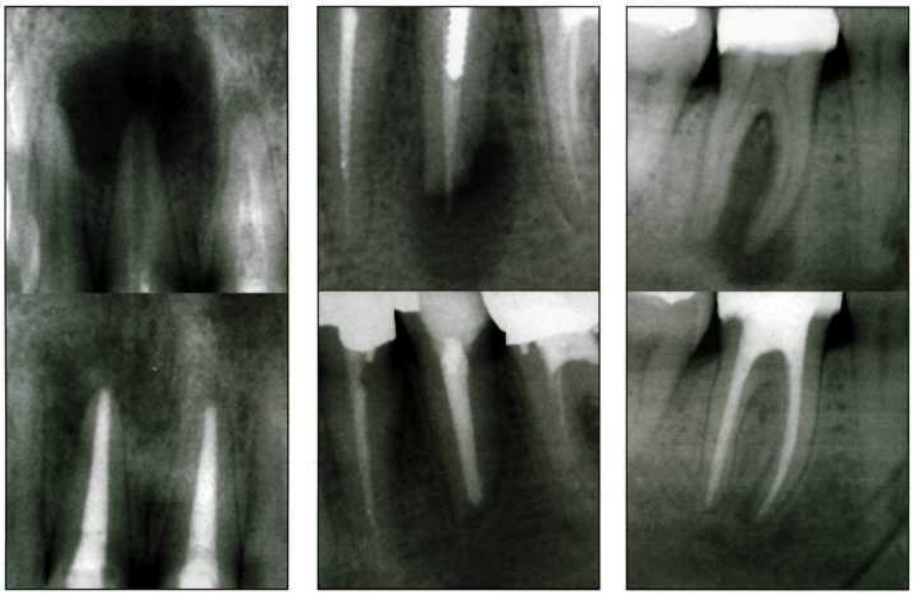

Рис. 1-6. Рентгенограммы до (наверху) и после (внизу) лечения демонстрируют заживление при наличии выраженного верхушечного периодонтита

Лечение невитального зуба

Поскольку микроорганизмы являются основной причиной апикального периодонтита, их удаление должно приводить к устранению заболевания. Вероятность успеха терапии возрастает при уменьшении количества бактерий до ничтожно малого уровня и быстром и надежном пломбировании и герметизации всей полости (корневых каналов и полости доступа).

Рекомендуемаялитература

1. Cohen R, Burns RC, eds. Pathways of the Pulp, 8th ed. St Louis: Mosby, 2002.
2. Mjör IA. Pulp-Dentin Biology in Restorative Dentistry. Carol Stream: Quintessence, 2002:39-76.
3. 0rstavik D, Pitt Ford TR. Essential Endodontology: Prevention and Treatment of Apical Periodontitis. Oxford: Blackwell-Munksgaard, 1998.
4. Tronstad L. Clinical Endodontics, 2nd ed. Stuttgart: Thieme, 2003:1-64.

2 Диагностика обратимого пульпита, необратимого пульпита и некроза пульпы

Как уже отмечалось в предыдущей главе, для лечения зубов с обратимым пульпитом, необратимым пульпитом и некрозом пульпы используют разные методы. Поэтому при наличии любого из указанных состояний очень важно правильно и своевременно установить диагноз.

Несмотря на то, что при проведении дифференциальной диагностики поражений пульпы часто учитывают характер боли, которую испытывает пациент, необходимо отметить, что как пульпит, так и периодонтит чаще всего протекают бессимптомно (рис. 2-1). Таким образом, для постановки правильного диагноза следует уделять большее внимание другим клиническим симптомам и реакции пульпы на действие различных раздражителей.

Кроме того, нужно помнить, что диагностические методы, применяемые сегодня в стоматологии, слишком примитивны и недостаточно точны. По этой причине крайне важно получить максимальную информацию с помощью проведения нескольких тестов, а не полагаться на какой-либо один метод диагностики. В конеч-

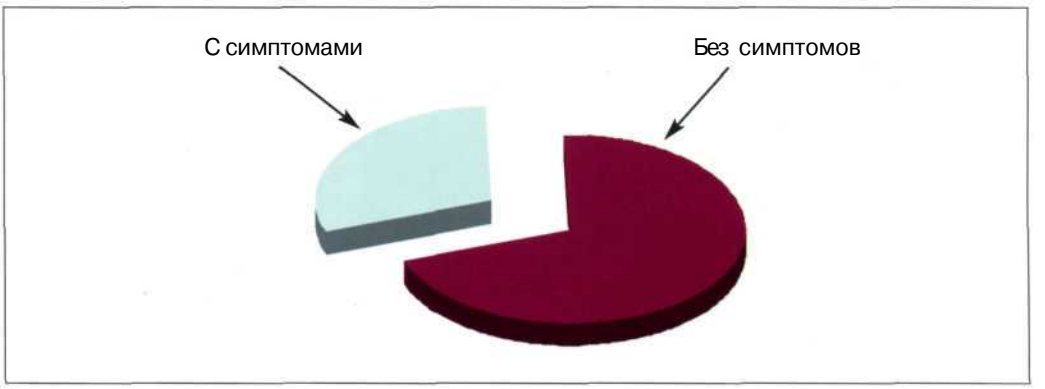

Рис. 2-1. Число пациентов (%), страдающих пульпитом и верхушечным периодонтитом, с клиническими симптомами и без них

ном итоге, стоматолог лишь предполагает окончательный диагноз. Однако даже самый опытный и аккуратный клиницист может ошибиться в диагностике, поэтому для проверки правильности диагноза при проведении эндодонтического лечения настоятельно рекомендуется продолжать регулярное наблюдение пациента. Устранение боли не является критерием успешно проведенного лечения и во многих случаях является временным.

Симптоматика

Основные жалобы

Пациента необходимо спросить о причине обращения к стоматологу, что иногда позволяет сделать предположение о состоянии пульпы: витальная или некротическая, обратимое или необратимое воспаление (рис. 2-2).

Симптомы, ассоциированные с пульпитом

Обратимый	Необратимый
Безболезненный	Безболезненный
Острая боль	Глубокая тупая пульсирующая боль
	Боль при приеме холодных или горячих напитков
	Боль на горячее, стихает при охлаждении
	Боль при накусывании

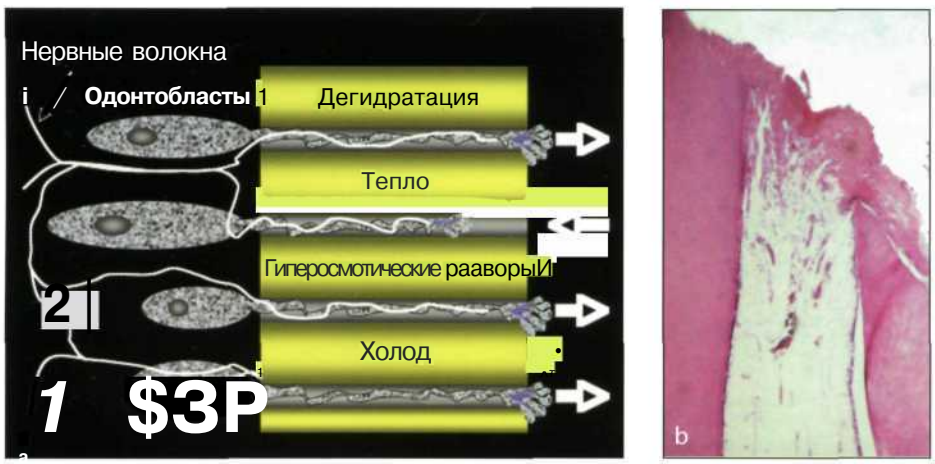

Рис. 2-2. Обратимый и необратимый пульпит часто можно отличить по характеру боли, специфичному для каждого из этих состояний, *а)* Периферические А-6-волокна вызывают острую боль при воздействии раздражителя; *Ь)* центральные С-волокна вызывают выраженную тупую пульсирующую боль

Витальная пульпа, а) Отсутствие жалоб; Ь) боль при приеме холодных или горячих напитков, соленной или сладкой пищи.

Некротическая пульпа, а) Отсутствие жалоб; Ь) боль при накусывании, давлении, постоянная боль.
Боль не возникает при воздействии температурных раздражителей. Боль может присутствовать, но **не** обязательно сильно выражена. При наличии боли следует проводить дифференциальную диагностику не только витальной или некротической пульпы, но и трещины зуба.

Обратимый пульпит, а) Жалобы отсутствуют; Ь) боль (обычно слабая) при приеме горячих или холодных напитков, соленой или сладкой пищи. Боль острая и стихает при устранении температурных или вкусовых раздражителей.

Необратимый пульпит, а) Жалобы отсутствуют; Ь) боль при приеме холодных или (особенно) горячих напитков, соленой или сладкой пищи. Боль сильная, внезапная, глубокая, тупая, ноющая, пульсирующая.

Дифференциальный диагноз

Обратимый пульпит. Боль легкая или средняя, острая.

Необратимый пульпит. Боль сильная, внезапная, глубокая, тупая, ноющая, пульсирующая.

Анамнез основных жалоб. Стоматолог должен получить у пациента максимальную информацию о причине обращения последнего в клинику.

Некротическая пульпа. Необходимо выяснить характер боли, ее зависимость от температурных и вкусовых раздражителей, а также реакцию на накусывание, давление и т.д.

Обратимый или необратимый пульпит. При дифференциации обратимого и необратимого пульпита стоматолог должен иметь достаточно большое количество данных для принятия обоснованного решения.

Характер боли

Основное отличие между обратимым и необратимым пульпитом заключается в характере боли, если таковая присутствует. Предположить наличие обратимого пульпита можно при раздражении периферических А-б-нервных волокон. Стимуляция этих волокон вызывает острую режущую боль. Стимуляция С-волокон, расположенных ближе к центру, приводит к развитию сильной, глубокой, тупой, ноющей, мучительной боли, что, скорее всего, свидетельствует о необратимом пульпите.

Особенности развития боли

При наличии обратимого пульпита пациент, обычно, ранее не отмечал боли в области причинного зуба. Однако, если больной испытывал ранее спонтанную боль,

боль по ночам или боль в ответ на горячее, но стихающую при приеме холодных напитков, можно с уверенностью говорить о необратимом воспалении пульпы. Кроме того, наличие сильной боли неясной локализации также является признаком необратимого пульпита.

На данном этапе клиницист получает достаточное представление о необходимых дополнительных методах диагностики для выявления причинного зуба.

Диагностические тесты

Как уже отмечалось выше, современные методы диагностики пульпита или некроза пульпы субъективны и примитивны. Поэтому результаты обследования сомнительного зуба следует сравнивать с результатами, полученными при обследовании здорового зуба. Помимо этого рекомендуется несколько раз повторять один и тот же тест для сравнения показаний пациента. В целом можно сказать, что диагностические тесты позволяют дифференцировать только некротическую и витальную пульпу. В настоящее время отсутствуют методы обследования, способные надежно дифференцировать обратимое и необратимое воспаление пульпы.

Температурные тесты

Температурные тесты основаны на движении жидкости в дентинных канальцах. Воздействие на зуб холодного или горячего вызывает движение жидкости в просвете канальцев, которое раздражает периферическую ткань пульпы, включая А-б-волокна, что приводит к развитию острой боли. При наличии выраженного воспаления пульпы ее расширение в ответ на горячий раздражитель или сжатие в ответ на воздействие холода может также приводить к стимуляции центрально расположенных С-волокон.

Холодовой тест

Данный тест необходимо проводить с использованием дихлордифторметана (-40°С) или диоксида углерода (-70°С), которые намного эффективнее этилхлорида (-4°С) или льда. Следует отметить, что лед тает при контакте с поверхностью зуба и распространяет холодовое воздействие на прилегающие зубы. При исследовании передних зубов холод нужно прилагать к режущей трети зуба, а жевательных - к режущей части медиально-вестибулярного бугорка. Указанные участки близко расположены к рогам пульпы, являющимся наиболее хорошо иннервированными (рис. 2-3). Перед повторным тестированием зуба необходимо подождать некоторое время для восстановления чувствительности пульпы.

Повторный отрицательный ответ в 97% случаев означает некротизацию пульпы (по меньшей мере, частичную), что является показанием к эндодонтическому лечению. Положительная реакция указывает на витальный зуб, но не позволяет дифференцировать обратимое и необратимое воспаление пульпы, если только нет симптоматики, характерной для раздражения С-волокон (глубокая, тупая, ноющая, внезапная боль).

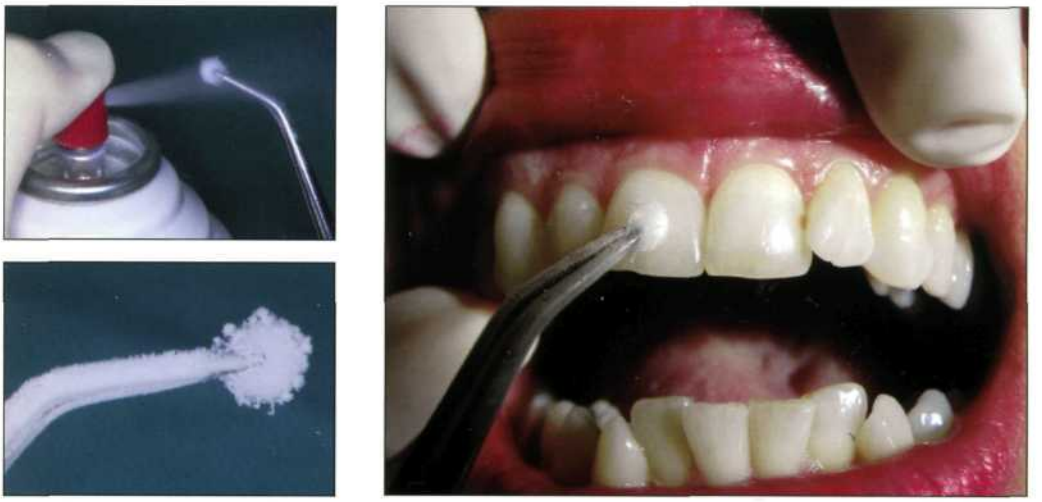

Рис. 2-3. Наиболее эффективным раздражителем для проведения холодового **теста** является дихлордифторметан (-40°С) (показан на слайде) или диоксид углерода (-70°С). Препарат помещают в непосредственный контакт с режущей третью вестибулярной поверхности зуба. Данный тест может быть выполнен с помощью кусочка льда или этилхлорида (-4°С)

Рис. 2-4. Для проверки реакции на горячее зуб изолируют с помощью коффердама и аккуратно поливают его горячей водой из шприца до полного погружения зуба. Данную манипуляцию можно повторить несколько раз, используя новую порцию горячей воды

Тест на горячее

В настоящее время пока нет эффективного теста с использованием горячего раздражителя. Лучший способ определения чувствительности зуба к горячему заключается в погружении его в водяную баню. Сначала определяют квадрант, в области которого находится причинный зуб. Затем пациенту придают сидячее положение, накладывают коффердам на наиболее дистальный зуб и из шприца заполняют пространство вокруг зуба водой до полного его погружения (рис. 2-4). Если такая манипуляция

не приводит к появлению боли, коффердам накладывают на следующий кпереди зуб и повторяют тест, используя новую порцию горячей воды. Таким образом, выявляют причинный зуб. Так же как при проведении холодового теста, повторное получение отрицательной реакции со стороны конкретного зуба указывает на необходимость его эндодонтического лечения. Однако, положительный ответ на действие горячего не позволяет дифференцировать обратимый и необратимый пульпит.

Электроодонтодиагностика

Электроодонтодиагностика (ЭОД) позволяет определить витальность пульпы посредством прямой стимуляции ее нервных волокон. Данный тест особенно эффективен при обследовании пожилых пациентов и при ограничении тока жидкости в просвете дентинных канальцев в результате склероза дентина и облитерации канальцев. Также как при проведении холодового теста наиболее чувствительными зонами к ЭОП являются режущая треть у передних зубов и режущая треть медиально-щечного бугорка у жевательных (рис. 2-5). Негативная реакция указывает на некроз пульпы, а положительная - на ее витальность.

Тест препарирования

Имеющиеся реставрации ограничивают возможность применения температурных и электрических тестов. В таких случаях, единственный вариант заключается в просверливании отверстия в реставрации для проведения теста. Поскольку просверливание коронки и дентина само по себе приводит к току жидкости внутри канальцев, выполнение его без обезболивания является эффективным тестом определения витальности пульпы и называется тестом препарирования. По нашему мнению, такой прием можно использовать только в крайнем случае и только в ситуациях, когда предполагается наличие нормальной или обратимо воспаленной пульпы. При проведении теста препарирования необходимо использовать обильную ирригацию и точечные прикосновения.

Рис. 2-5. При проведении электрического **теста оценки** жизнеспособности пульпы электрод прижимают к режущему краю тестируемого зуба. Для обеспечения лучшего контакта можно использовать зубную пасту

Перкуссия и пальпация

Перкуссию и пальпацию используют для выявления воспаления периодонта, с которым в большинстве случаев ассоциируется некроз пульпы. Положительная реакция на пальпацию или перкуссию является признаком апикального периодонтита в случаях, когда зуб не реагирует на температурные тесты или ЭОД.

Кроме того, по мере некротизации необратимо воспаленная пульпа может быстро привести к распространению воспалительного процесса на ткани пародонта, особенно через каналы дна пульпарной полости или корональнo расположенных дополнительных каналов. Наличие воспаления периодонта в области витального зуба позволяет предположить необратимое воспаление пульпы. Таким образом, положительная (болевая) реакция на перкуссию или пальпацию витального зуба указывает на необратимый пульпит.

Перкуссию следует проводить так, чтобы произошло раздражение максимального количества нервных волокон периодонта. Рукояткой зеркала или другого металлического инструмента постукивают по зубу в направлении его длинной оси, поскольку в большинстве случаев воспаление локализуется в области верхушки корня зуба (рис. 2-6). Кроме того, следует постучать по зубу с разных сторон для оценки состояния всех поверхностей корня. Хотя болевая реакция свидетельствует о наличии воспаления периодонта, нормальная чувствительность не означает отсутствия воспалительного процесса, поскольку во время проведения перкуссии можно пропустить пораженный участок.

Рис. 2-6. *а)* Перкуссия является простым и, одновременно, исключительно ценным методом диагностики. Для проведения этого теста торцом рукоятки инструмента постукивают по жевательной поверхности или режущему краю зуба. *b)* Пальпация позволяет оценить чувствительность, болезненность, отек, флюктуацию и крепитацию подлежащих тканей

Пальпацию также используют для выявления периодонтита, однако применение ее значительно более ограничено, чем перкуссия и проводится только для оценки вестибулярной поверхности апикальной части корня (рис. 2-6). Положительная (болевая) реакция в ответ на пальпацию указывает на наличие некротизированной пульпы, поскольку только выраженное воспалительное поражение периапикальных тканей может привести к возникновению боли в ответ на надавливание на кортикальную вестибулярную пластину в проекции верхушки корня. Однако в редких случаях положительная реакция при пальпации может быть выявлена при наличии витального зуба, что указывает на необратимый пульпит.

Рентгенологическая симптоматика

Раздел, посвященный рентгенологической диагностике, не случайно помещен в завершающей части настоящей главы. Важно помнить, что рентгенограмма представляет собой двухмерное изображение, что в значительной степени ограничивает ее диагностическую ценность. К сожалению, слишком часто при постановке окончательного диагноза клиницисты полагаются исключительно на данные рентгенографии!

Наличие некроза пульпы и апикального периодонтита чаще всего (но не всегда) сопровождается периапикальным и (или) перирадикулярным разрежением на рентгенограмме. Следует отметить, что обратимый пульпит не приводит к появлению рентгенологической симптоматики, в то время как обратимый пульпит может (достаточно редко) проявляться на рентгенограмме утолщением кортикального слоя кости (рис. 2-7).

Рис. 2-7. Типичная рентгенологическая картина некротизированной пульпы и хронического верхушечного периодонтита *(а)* и обратимого пульпита *(Ь)*

Клинические симптомы

После оценки состояния пациента и анализа данных исследований стоматолог должен поставить диагноз и определить причинный зуб. В большинстве случаев клинические данные подтверждают диагноз, но иногда на их основании клиницист изменяет диагноз.

Кариозное поражение сформированного зуба

В настоящее время отсутствует эффективный протокол лечения постоянного зуба, кариозное поражение которого достигло пульпы. Поскольку цель терапии заключается в профилактике верхушечного периодонтита, наиболее целесообразно в подобных случаях проведение пульпэктомии со строгим соблюдением правил асептики и антисептики. Таким образом, даже если клинические симптомы и данные тестов указывают на наличие обратимого воспаления пульпы, при получении клинического подтверждения распространения кариеса до пульпы пульпит считают необратимым. К другим клиническим симптомам, которые могут повлиять на изменение диагноза в сторону необратимого пульпита, относятся выраженный периодонтит причинного зуба, «старая» кальцифицированная пульпа, а также доказанная травма зуба.

Рекомендуемаялитература

1. Cohen R, Burns RC, eds. Pathways of the Pulp. 8th ed. St Louis: Mosby, 2002.
2. Tronstad L. Clinical Endodontics. 2nd ed. Stuttgart: Thieme, 2003.
3. Trope M, Sigurdsson A. Clinical manifestations and diagnosis. In: 0rstavik D, Pitt Ford TR (eds). Essential Endodontology: Prevention and Treatment of Apical Periodontitis. Oxford: Blackwell-Munksgaard, 1998.

3 Эндодонтическоелечение. Определение и достижение успеха

Общие принципы

В предыдущих главах были описаны различные виды эндодонтической терапии, включая *лечение витальных зубов* (поверхностную обработку или ампутацию коронковой части пульпы), а также *обработку непосредственно корневых каналов* с живой или неживой пульпой. Последний вид лечения, применяемый только при наличии необратимого *пульпита* или *некрозе пульпы,* является предметом рассмотрения данной главы. В некоторых случаях зуб со здоровой пульпой также может быть депульпирован в связи с необходимостью его реставрации или по иной причине.

Условия успешного эндодонтического лечения

Составляющие успеха

Как отмечалось ранее, эффективность лечения апикального периодонтита во многом зависит от качества выполнения эндодонтической терапии. Поэтому отсутствие признаков верхушечного периодонтита после лечения каналов является единственно истинным определением успеха. Так цель терапии живого зуба заключается в предотвращении развития апикального периодонтита, поэтому успехом считается сохранение здорового состояния тканей в области верхушки, тогда как для зуба с некротизированной пульпой с явными клиническими и рентгенологическими признаками апикального периодонтита успехом является устранение этого заболевания в течение разумного периода времени (рис. 3-1).

Несмотря на то, что такие факторы, как продолжительность лечения, улучшение состояния и послеоперационная чувствительность, являются важными краткосрочными критериями оценки эффективности терапии, они не могут заменить наиболее важный долгосрочный критерий - отсутствие апикального периодонтита.

Рис. 3-1а. Успешное эндодонтическое лечение. Несмотря на неудовлетворительное качество лечения канала по поводу необратимого пульпита, контрольная рентгенограмма через два года после завершения терапии демонстрирует положительный результат

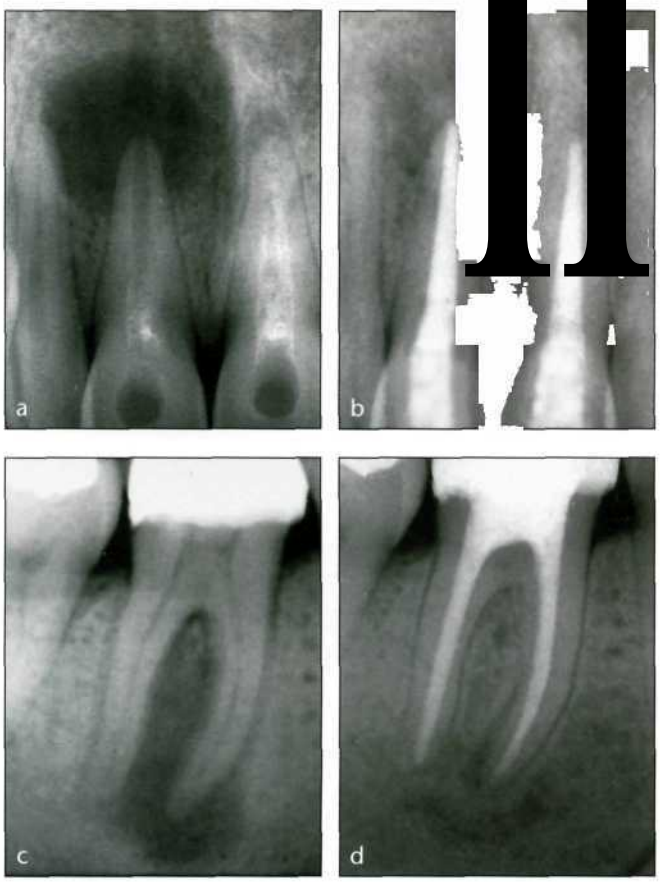

Рис. 3-1Ь. На контрольной рентгенограмме через два года после проведения терапии подтверждается полное заживление периапикальных тканей (а, с - перед лечением, *b, d* - после лечения)

Рис. 3-2. Результаты контролируемых исследований эффективности эндодонтического лечения зубов с рентгенологическим разрежением в области верхушек корней или без него

Бактерии и прогноз

Эффективность лечения зубов с разрежением на рентгенограмме и без разрежения

	Без разрежения	С разрежением
Strindberg (1956)	89%	68%
Seltzer et al (1963)	92%	76%
Kerekes&Tornstad(1979)	94%	84%
Sjögren etal (1990)	96%	86%

Рис. 3-3. Результаты контролируемых исследований эффективности эндодонтического лечения каналов, населенных грамотрицательными или грамположительными микроорганизмами

Бактерии и прогноз

Успех с (+) или (-) ростом культур бактерий

	(+)	И
Engström etal (1964)	76%	89%
Zeldkow & Ingle (1963)	83%	93%
Oliet&Sorin(1969)	80%	91%
Bystrdm et al (1987)		95%
Sjögren etal (1997)	68%	94%
Bender etal (1964)	Отличий не обнаружено	

Условия успеха

В неживых зубах причиной апикального периодонтита являются микроорганизмы, находящиеся в пространстве каналов. При наличии витальных зубов корневые каналы считаются неинфицированными (стерильными), и в этом случае не происходит развития верхушечного периодонтита. Таким образом, логично полагать, что отсутствие микроорганизмов в пространстве корневых каналов после проведенной эндодонтической терапии обеспечивает устранение апикального периодонтита инфицированных зубов или предотвращает его развитие при лечении живых зубов, конечно, при условии нормального состояния иммунной системы пациента. Результаты контролируемых исследований подтверждают эту теорию. Сравнение эффективности эндодонтического лечения неживых зубов с апикальным периодонтитом и живых зубов показывает, что во втором случае верхушечный периодонтит обнаруживают значительно реже (80 и 95% успеха соответственно) (рис. 3-2).

Снижение эффективности лечения неживых зубов на 15% объясняется недостаточно эффективной дезинфекцией каналов. Микробиологические (культуральные) исследования проб, полученных перед пломбированием каналов, показали, что успех терапии был ниже в области зубов, пробы из которых дали положительный результат (рост культуры бактерий). Эффективность лечения зубов с отрицательными пробами стабильно превышала 90% (рис. 3-3).

Конечно, невозможно выявить все виды микроорганизмов, которые могут находиться в корневых каналах, поэтому много зубов с негативным культуральным тестом, на самом деле, содержат некоторое количество бактерий. Тем не менее, коли-

чество таких микробов слишком мало, что позволяет прогнозируемо добиваться высокого успеха лечения, а значит, культуральные тесты могут быть использованы для определения эффективности любой методики терапии.

Выводы

Чем меньше микроорганизмов находится в канале во время его пломбирования, тем будет выше успех лечения. При использовании методик, ассоциированных с негативным культуральным тестом (отсутствием роста культур бактерий), эффективность лечения превышает 90%.

Этапы лечения корневых каналов

Эндодонтическое лечение состоит из двух этапов: инфекционного контроля (устранения или предотвращения попадания микроорганизмов) и пломбирования.

Этап инфекционного контроля

Эту фазу лечения обычно называют *биомеханической очисткой и медикаментозной очисткой или, коротко, очисткой и формированием.* Данные термины относятся к методикам, минимизирующим количество микроорганизмов в каналах перед их пломбированием. Важно отметить, что выбор техники не имеет большого значения, гораздо важнее использовать все возможные средства и меры для максимального удаления микроорганизмов из канала перед началом этапа его заполнения. **Пломбирование корневых каналов допустимо только после достижения их максимально возможной чистоты.**

Таким образом, цель первого этапа эндодонтического лечения заключается в освобождении каналов от микроорганизмов, что должно быть достигнуто без чрезмерного ослабления корня и с учетом последующего восстановления зуба.

Лечение витального зуба

Поскольку корневые каналы витальных зубов не содержат микроорганизмов перед началом лечения, то теоретически принцип терапии этой категории зубов довольно прост - сохранение стерильности каналов после завершения терапии. И в данном случае выбор метода инструментальной обработки не имеет решающего значения при условии строгого соблюдения правил асептики. При сохранении стерильности каналов после инструментальной обработки логично полагать, что препарированный канал и полость доступа должны быть запломбированы постоянным материалом как можно скорее. Итак, если время позволяет уделить должное внимание всем деталям, то оба этапа лечения (инфекционный контроль и пломбирование канала) должны быть выполнены в течение одного визита. По возможности, реставрация коронковой части зуба также должна быть выполнена в это же посещение.

При отсутствии достаточного времени для завершения лечения в течение одного визита необходимо использовать внутриканальные медикаментозные средства для предотвращения реинфицирования, также как это делается при лечении зубов с неживой инфицированной пульпой (см. ниже).

Лечение невитального зуба

В отличие от витальных, зубы с невитальной пульпой почти всегда инфицированы до начала лечения. Поэтому, несмотря на необходимость строгого соблюдения правил асептики, на этапе инфекционного контроля особое внимание уделяется протоколу дезинфекции, т.е. устранению микроорганизмов из канала. Дезинфекцию каналов проводят с помощью механической инструментальной обработки, ирригации антимикробными растворами, внутриканального использования лекарственных средств между визитами и, наконец, пломбирования каналов для изоляции оставшихся бактерий от периапикальных тканей, что способствует их заживлению (рис. 3-4). Даже наиболее мануально подготовленные эндодонтисты не в состоянии эффективно удалять микроорганизмы из каналов с помощью одной только инструментальной обработки и ирригации. Поэтому для достижения цели антимикробного этапа эндодонтического лечения (максимальное снижение количества микроорганизмов) рекомендуется помещать лекарственные средства в канал как минимум на 1 неделю, после чего пломбируют канал.

Рис. 3-4. Принципы лечения некротизированной (инфицированной) пульпы

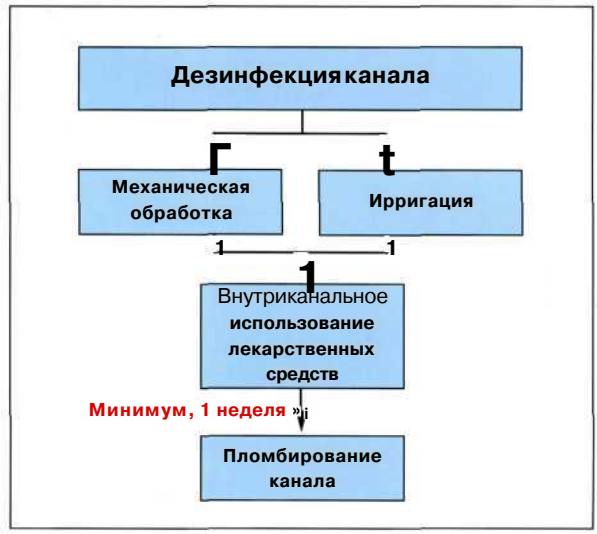

Стальные файлы и методика пошагового отступления (step-back)

Данная традиционная методика инструментальной обработки корневых каналов с инфицированной пульпой предполагает использование стальных файлов специальной формы. После достижения рабочей длины файлом № 25 следует файл № 30, который проходит на 1 мм меньше, чем файл № 25. Затем файл № 35 проходит на глубину на 1 мм меньше предыдущего и т.д. от апекса к устью с шагом 1 мм (рис. 3-5). После необходимого количества «шагов» стенки канала сглаживают, и формируют конус с наиболее узкой частью у апикального отверстия, постепенно расширяющийся в направлении устья канала.

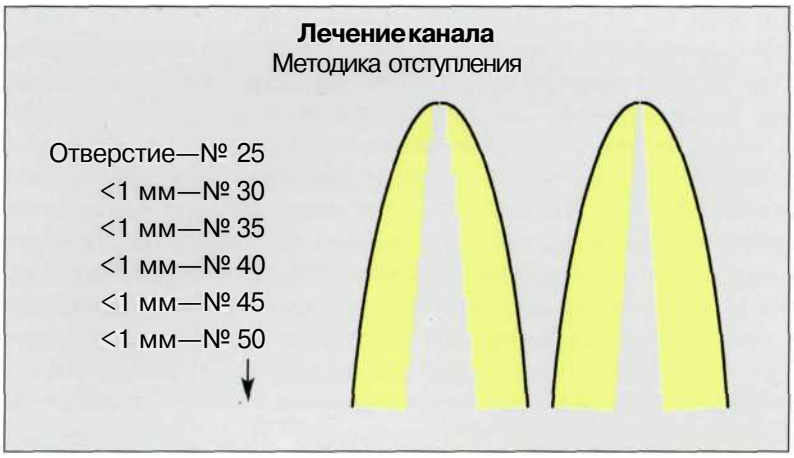

Рис. 3-5. Методика отступления

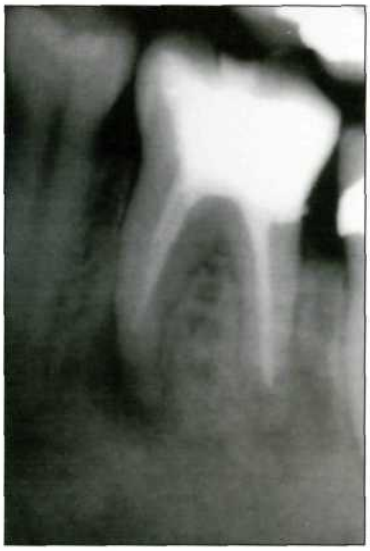

Рис. 3-6. Эффект запечатывания дентинной стружки в апикальном участке корневого канала. Файлы большого размера отклоняются от истинного направления канала, что приводит к его распрямлению или даже перфорации

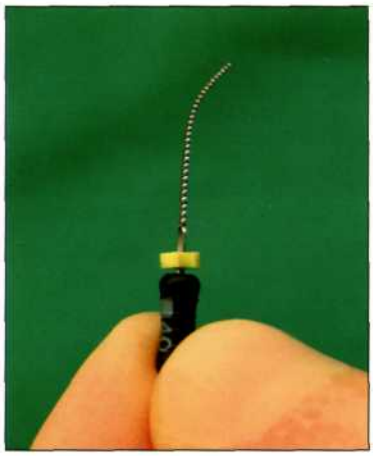

Рис. 3-7. Гемостатическим зажимом сгибают стальной файл № 40, который сохраняет полученную форму

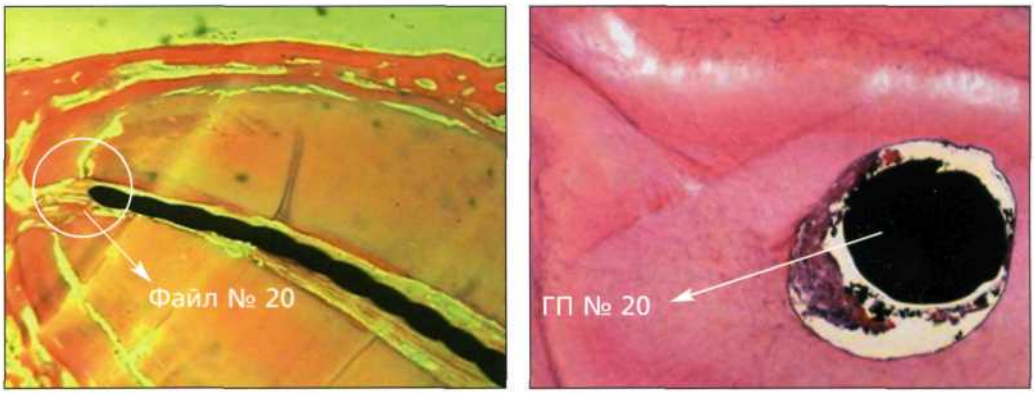

Рис. 3-8. Методика отступления. Обратите внимание на разницу между размером истинного канала и файлом № 20 *(слева)* или гуттаперчей *(справа)* даже в наиболее узких каналах (с разрешения д-ра Richard Walton)

Несмотря на высокую надежность методики отступления с точки зрения процедурных ошибок, она не оптимальна для этапа инфекционного контроля эндодонтического лечения, поскольку размер файла у верхушки слишком мал для эффективного удаления микроорганизмов. По этой причине при использовании данной методики успех лечения зубов с инфицированными каналами приблизительно на 15% ниже, чем с неинфицированными (рис. 3-6).

Файлы из нержавеющей стали теряют гибкость по мере увеличения диаметра (рис. 3-7). Обычно на этот недостаток гибкости файлов больших размеров ссылаются как на основную причину большинства осложнений, таких как блокировка инструмента в канале, образование ступенек, воронок, выпрямлений (ложный ход), перфораций. Однако, по мнению авторов, причина этих осложнений заключается не в недостаточной гибкости файлов, а в самом принципе инструментальной обработки зуба по направлению от апекса к коронке. Вначале обработки файл маленького диаметра вводят до апикального отверстия не препарированного канала. Инструментальная обработка приводит к образованию довольно большого количества дентинных опилок по всей длине канала. Во избежание блокировки канала и препятствия для прохождения следующего файла большего размера, прежде всего, необходимо удалить все опилки. Кроме того, для предотвращения закупорки канала и ранее описанных клинических осложнений перемещение дентинного «мусора» должно происходить коронально, а не апикально. Инструментальная обработка файлами от № 10 до № 40 или № 50 по ISO по методике отступления приведет к закупорке апекса дентинной стружкой, укорочению и выпрямлению канала (рис. 3-8). Это происходит не по причине недостаточной гибкости файлов, а скорее вследствие совокупного эффекта от последовательного воздействия семи (до № 40) или девяти (до № 50) файлов. **Таким образом, методика отступления недостаточно эффективна на этапе инфекционного контроля эндодонтического лечения.**

Модифицированная методика отступления

Для устранения недостатков инструментальной обработки при использовании методики отступления, последняя была модифицирована. В последнем случае обработку канала начинают также как при традиционной методике, но после использования файла № 25 апикальную треть канала еще раз обрабатывают файлами большего размера, которые лучше подходят для адекватной очистки канала (рис. 3-9). Файл № 30 проходит на рабочую длину, а последующие файлы, постепенно увеличиваясь, расширяют апикальную треть канала. Использование файлов большего диаметра становится возможным благодаря созданию достаточного пространства в

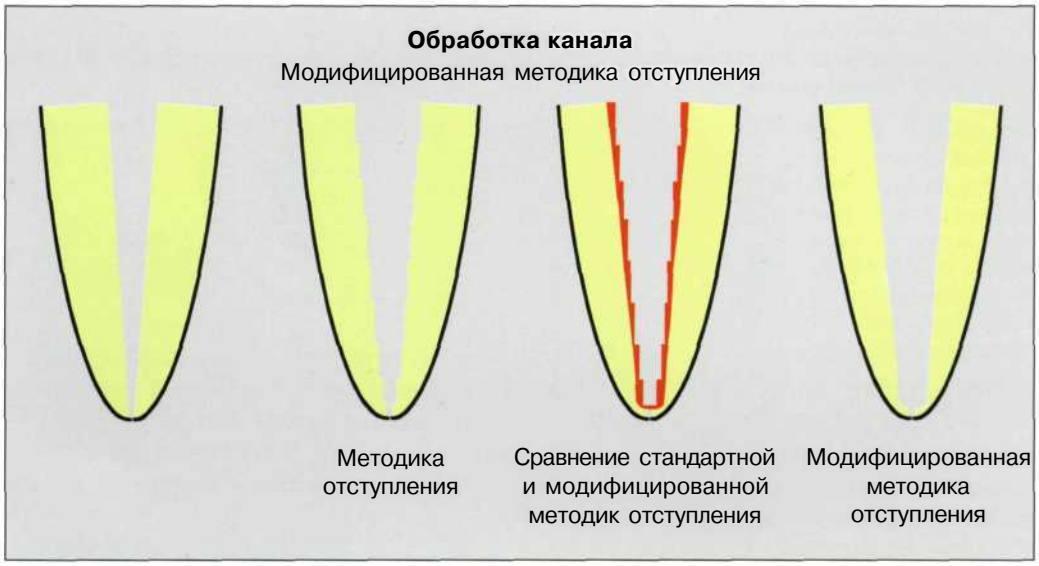

Рис. 3-9. Модифицированная методика отступления. Сначала формируют форму отступления, затем расширяют апикальную треть до биологически приемлемого размера

Рис. 3-10. Рентгенограмма зубов, леченных по традиционной (слева) или модифицированной (справа) методике отступления

корональной и средней третях канала по традиционной методике. Созданное пространство позволяет файлам большого размера свободно проходить почти на всю рабочую длину, причем задействуется только 3-4 мм апикальной части файла. Дентинной стружки при этом образуется значительно меньше, чем при контакте файла с интактными стенками канала, и создается необходимое пространство для перемещения опилок в корональном направлении. Модифицированная методика отступления предполагает использование стальных файлов и позволяет оператору осуществлять адекватный инфекционный контроль, а также более предсказуемо создавать необходимую форму канала по сравнению с традиционной методикой отступления (рис. 3-10).

Методика краун-даун (crown-down) с использованием никель-титановых файлов

В последние несколько лет в инструментальной обработке корневых каналов произошли революционные изменения. К наиболее значительным из них относится разработка чрезвычайно гибких и эластичных файлов из никель-титанового сплава. Более того, такие файлы сгибаются под давлением и принимают исходное положение после прекращения давления (рис. 3-11), поэтому они могут относительно легко преодолевать искривления каналов, что было довольно проблематично при работе со стальными файлами. Недостатком никель-титановых файлов является низкая пластичность материала, т. е. точка растяжения и точка перелома очень близки друг к другу. Это значит, что напряжение металла может привести к перелому файла неожиданно для врача. Однако при осторожной работе и следовании инструкциям перелом этих файлов маловероятен.

Рис. 3-11. Никель-титановый файл № 40 изогнут с помощью гемостатического зажима. Поскольку такой файл обладает очень высокой упругостью, он очень быстро принимает исходное положение

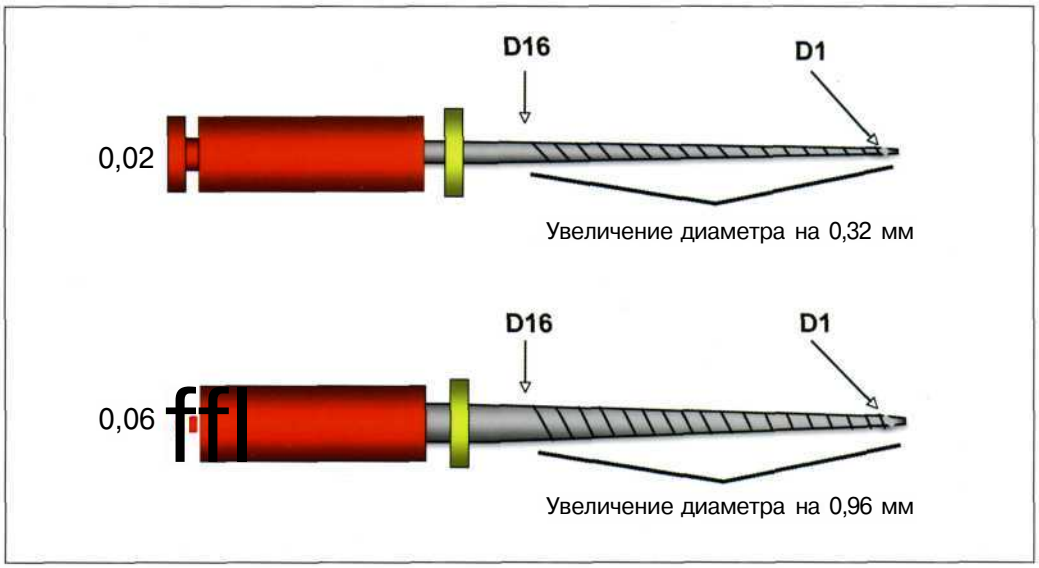

Рис. 3-12. Различная конусность файлов

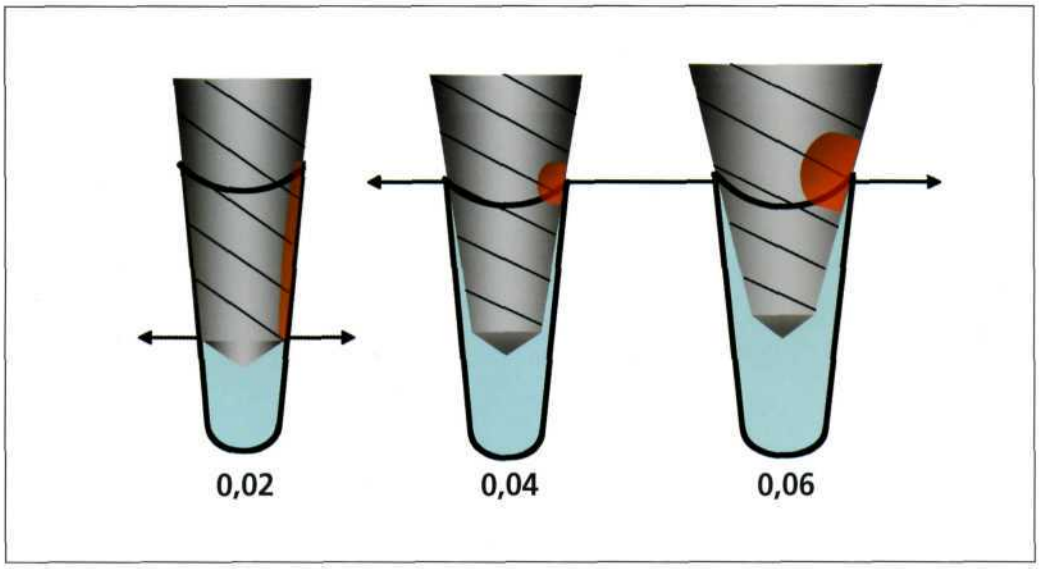

Рис. 3-13. Влияние различной конусности файлов на площадь поверхности файла, контактирующей со стенками канала. Обратите внимание, что маленькая (низкая) конусность файла оставляет меньшее апикальное пространство, а значит, приводит к проталкиванию в апикальном направлении большего объема дентинной стружки. И наоборот, большая (высокая) конусность приводит к срезанию большего объема дентина корональнее точки контакта

Другое изменение в дизайне файлов, произошедшее в последние годы, касается появления инструментов с различной длиной режущей части и различной конусностью (рис. 3-12). В отличие от стальных файлов, длина режущей части которых составляет 16 мм независимо от длины файла, а конусность - 2%/мм режущей части (всего 32%), современные файлы имеют различную длину режущей части и конусность в диапазоне от 2%/мм в режущей части до 12%/мм в области кончика. Недостатком файлов с большой конусностью является чрезмерное удаление дентина в корональной части при погружении файла в канал. Создание выраженного конуса увеличивает вероятность перелома зуба (рис. 3-13), поэтому файлы с большой конусностью следует использовать в коронарной части канала и уменьшать конусность по мере продвижения файлов вглубь.

Результатом появления файлов с различной конусностью стала возможность инструментальной обработки корневых каналов от коронки к верхушке. Такая методика называется краун-даун *(crown-down)* и заключается в подборе файлов с конусностью, позволяющей свободно проникать в канал на глубину около 4 мм и врезаться в устье, когда конусность файла превышает конусность канала. Файл вращают вручную или с помощью специального аппарата и продвигают на 1 мм, пока апикальная часть инструмента не внедриться в канал на 3-4 мм. В этот момент работу файлом прекращают, поскольку слишком большая его поверхность врезается в стенки канала, что может привести к перелому файла и продвижению дентинных опилок апикально. В этом случае, следует перейти к файлу *меньшего размера* (возможно с меньшей конусностью) для более глубокого проникновения в канал, соблюдая правило, требующее, чтобы апикальная часть файла была свободна в канале, а сам файл мог безопасно продолжить продвижение на 1 мм, не повышая вероятности перелома или заклинивания дентинной стружкой. Таким образом, рабочая длина может быть достигнута относительно небольшим количеством файлов.

Достигнуть рабочей длины с помощью никель-титанового файла № 25, используя методику краун-даун, намного легче, чем стальными файлами, при этом на инструмент не будет оказано чрезмерное воздействие. В этот момент достигается такой же результат, как и при методике отступления, недостатки которой были указаны выше. Поэтому в апикальной трети канала требуется проделать еще один дополнительный шаг, как при модифицированной методике отступления, что гораздо проще сделать файлами нового поколения. Во время выполнения этого этапа могут быть использованы даже файлы большего размера, чем те, что необходимы при работе со стальными файлами. Такой подход позволяет безопасно добиться формы канала, аналогичной той, что достигается при использовании модифицированной методики отступления.

Выводы

Появление никель-титановых файлов с различной конусностью произвело революционный переворот в подходе к лечению корневых каналов. Начальная фаза лечения совершается по направлению от коронки к верхушке, создавая достаточное пространство и способствуя адекватной санации апикальной части канала. Последующие файлы используют для достаточной обработки апикальной трети канала перед его пломбированием.

Этап пломбирования

Этап пломбирования начинают только при наличии уверенности в максимально возможном удалении микроорганизмов в канале. Как отмечалось ранее, обтурацию обычно проводят во время первого посещения при лечении живых зубов (при наличии времени) или во время последующих визитов при использовании лекарственных средств в инфицированных каналах. Цель данного этапа заключается в заполнении пространства корневой и коронковой части зуба, созданного на этапе инфекционного контроля. При оптимальном запечатывании оставшиеся в канале бактерии не смогут контактировать с перирадикулярными тканями, а периапикальный экссудат не будет подпитывать их, в то же время полость канала будет защищена от повторного заселения микроорганизмами полости рта.

Рекомендованнаялитература

1. Cohen R, Burns RC. Pathways of the Pulp. 8th ed. St Louis: Mosby, 2001.
2. Pettiette MT, Metzger Z, Phillip SC, Trope M. Endodontic complications of root canal therapy performed by dental students with stainless steel K-files and nickel-titanium hand files. J Endod 1999; 25:230-234.
3. Schäfer E, Lan R. Comparison of cutting efficiency and instrumentation of curved canals with nickel-titanium and stainless steel instruments. J Endod 1999;25:427—430.
4. Tronstad L. Clinical Endodontics. 2nd ed. Stuttgart: Thieme, 2003.
5. Trope M, Sigurdsson A. Clinical manifestations and diagnosis. In: 0rstavik D, Pitt Ford TR (eds). Essential Endodontology: Prevention and Treatment of Apical Periodontitis. Oxford: Blackwell-Munksgaard, 1998.

4 Эндодонтическое лечение. Клинические манипуляции

В данной главе предполагается, что состояние зуба требует проведения эндодонтического лечения.

Определение рабочей длины

Правильное определение рабочей длины зуба является одним из наиболее важных условий проведения эффективного эндодонтического лечения. Оценка данного показателя проводится с помощью диагностических рентгенограмм, которые *всегда* должны быть сделаны перед началом лечения. Для получения максимально точного определения длины и других размеров зуба пленку следует располагать

Рис. 4-1. Правильная установка позиционера (прицела) позволяет получить снимок, отображающий точные размеры зуба

параллельно причинному зубу (рис. 4-1). Использование специального приспособления (позиционера) в значительной степени упрощает проведение этой манипуляции, особенно на верхней челюсти. Однако стоматолог обязан помнить, что данное приспособление обеспечивает только положение пленки относительно лучей, испускаемых рентгеновским аппаратом. Задача клинициста заключается в правильном позиционировании зуба *между* пленкой и источником излучения. На нижней челюсти значительно легче установить пленку параллельно длинной оси зуба, однако для этого пациент должен приподнять язык во время позиционирования пленки (рис. 4-2).

Значительно сложнее правильно расположить пленку на верхней челюсти, поскольку небо иногда оказывается слишком пологим, что может привести к деформации пленки (рис. 4-3). Во избежание этого следует проводить рентгенологическое исследование как можно более аккуратно. Часто приходится смещать пленку ближе к срединной линии неба, в таких случаях рекомендуется воспользоваться разделителем (прокладкой), например, ватным валиком, который устанавливают между пленкой и зубом (рис. 4-4).

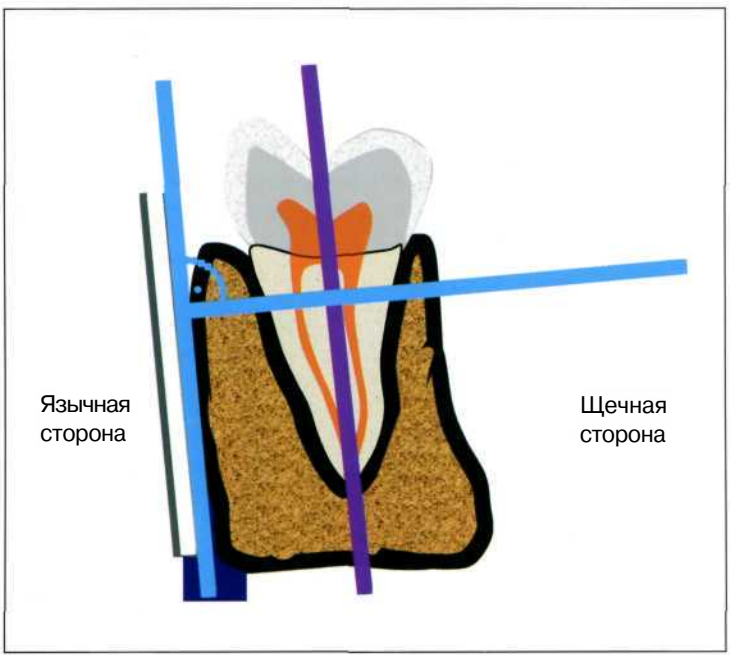

Рис. 4-2. Параллельное расположение пленки по отношению к длинной оси зуба нижней челюсти позволяет правильно определить длину зуба

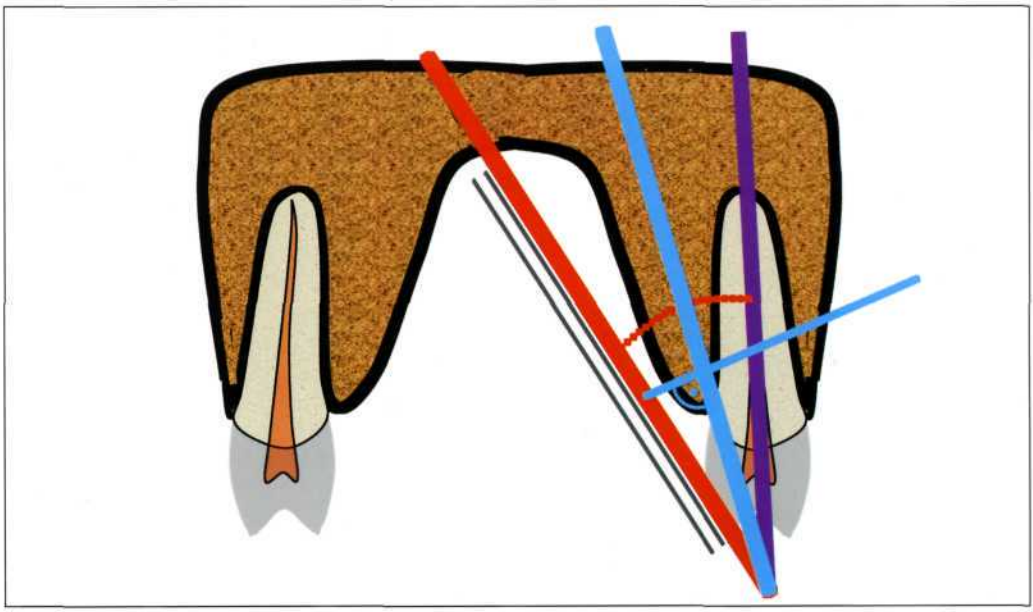

Рис. 4-3. Биссектрисная методика проведения рентгенологического обследования с помощью позиционера. Форма неба затрудняет близкое расположение пленки к зубам верхней челюсти, что необходимо учитывать при расчете рабочей длины с помощью рентгенограммы

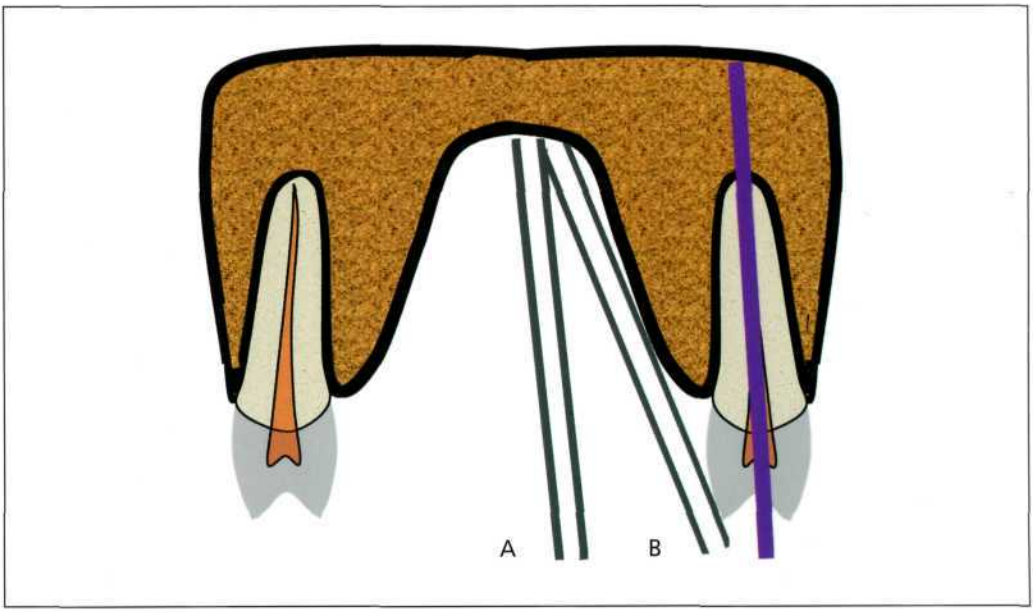

Рис. 4-4. Большее удаление пленки от зуба в сторону средней линии неба (А) позволяет расположить пленку параллельно длинной оси зуба. В таком случае при проведении рентгенографии между пленкой и коронкой зуба рекомендуется устанавливать, например, ватный валик

После выполнения прицельной рентгенограммы, с помощью линейки или цифрового устройства измеряют расстояние от наиболее корональной точки зуба до верхушки его корня (рис. 4-5). Несмотря на то что данное исследование позволяет получить лишь приблизительное представление о рабочей длине, две трети канала могут быть обработаны перед точным измерением рабочей длины и обработкой апикальной трети.

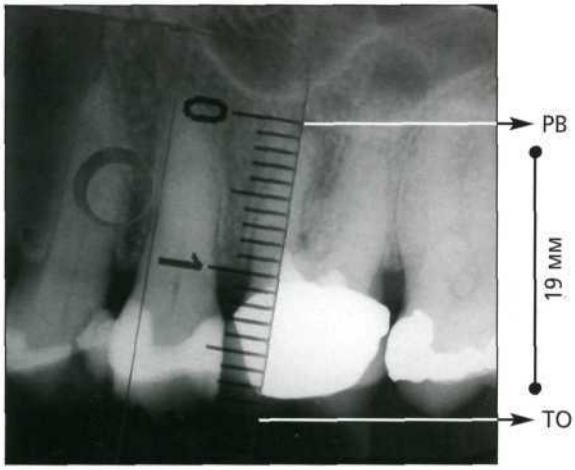

Рис. 4-5а. Для определения рабочей длины с помощью диагностической параллельной рентгенографии можно использовать обыкновенную линейку (PB - рентгенологическая верхушка, TO - точка отсчета)

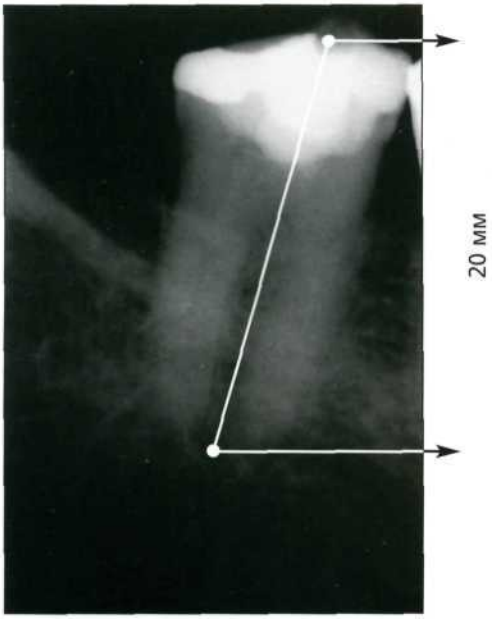

Рис. 4-5b. Измерение рабочей длины на параллельной цифровой рентгенограмме

Полости доступа

Создание адекватного доступа к устью канала является одним из ключевых факторов, определяющих успех эндодонтического лечения. Следует стремиться к формированию максимально прямого доступа, значение которого даже возросло после появления никель-титановых файлов. Такие файлы, в отличие от стальных, нельзя согнуть для обеспечения доступа к устью канала, кроме того, никель-титановыми файлами нельзя опереться на стенку канала из-за опасности их перелома.

Данное руководство не ставит задачу анализа анатомических особенностей каналов и перечисления количества каналов в каждом зубе. Достаточно отметить, что успешное эндодонтическое лечение невозможно без досконального знания анатомии зуба вообще и каналов в частности (рис. 4-6). Следует помнить, что обычно стоматолог находит именно то количество каналов, которое ищет, но не больше.

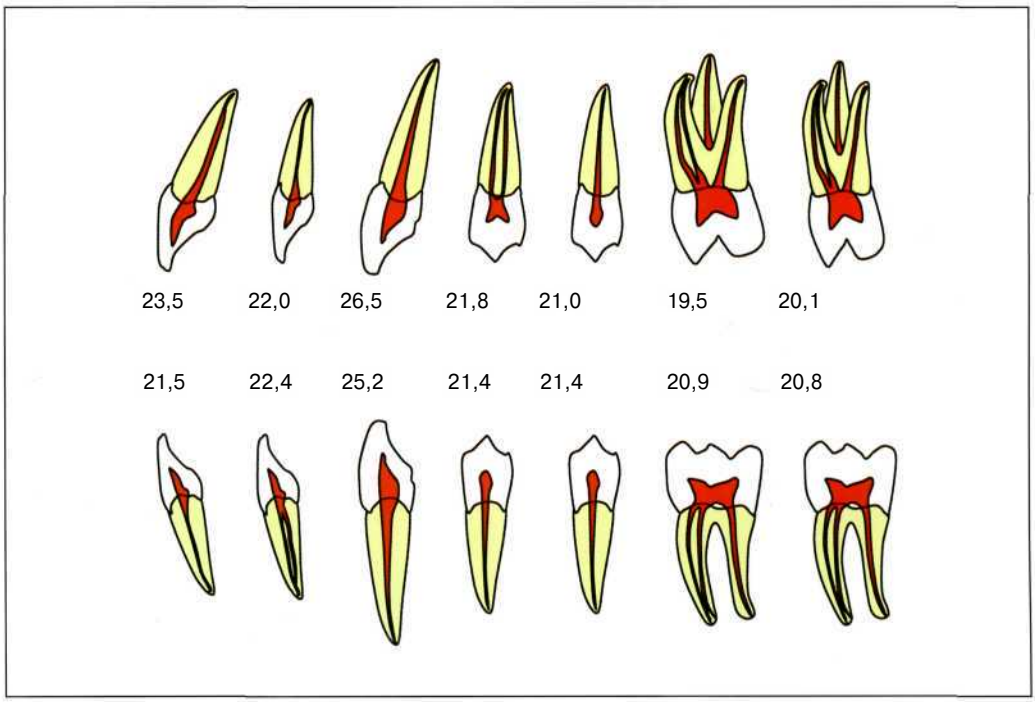

Рис. 4-6а. Средняя длина (мм) разных зубов

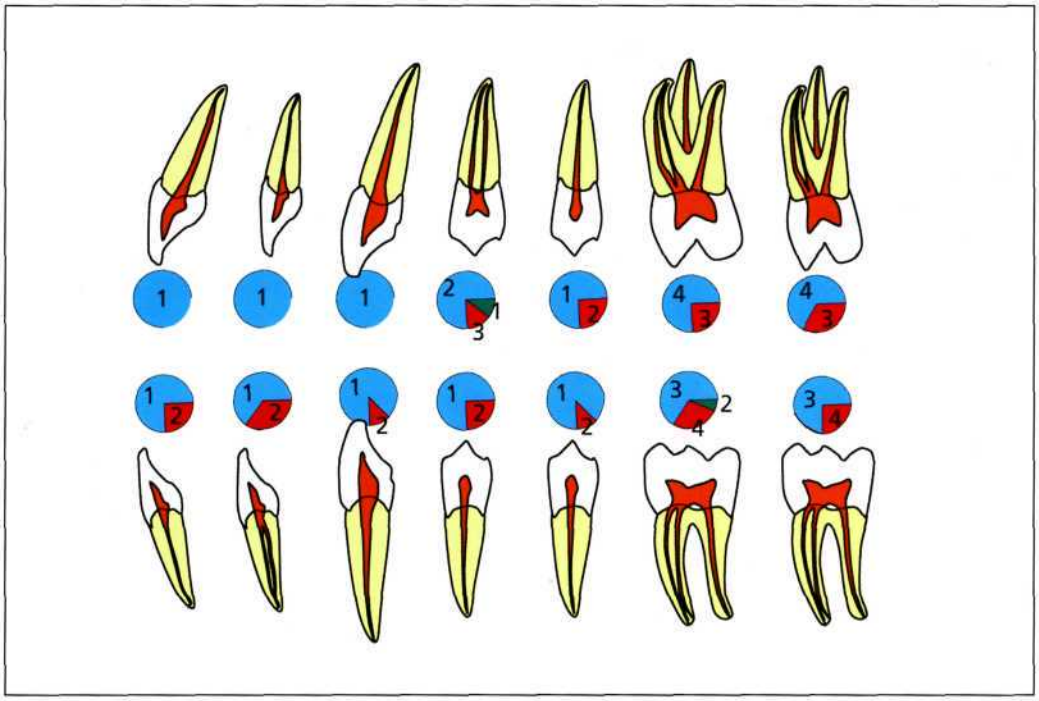

Рис. 4-6Ь. Количество и частота обнаружения нескольких каналов для каждого типа зубов

Ниже приведены несколько приемов создания доступа, оптимального для адекватной инструментальной обработки корневого канала.

1. Пульповая камера всегда располагается в центре зуба, а ее границы в миниатюре повторяют внешние контуры зуба **на уровне цементно-эмалевой границы (ЦЭГ)** (рис. 4-7).

   Перед началом создания доступа необходимо четко визуализировать контуры зуба на уровне ЦЭГ. Таким образом, пульповую камеру практически всегда можно обнаружить в центре контура ЦЭГ. После вскрытия пульпарной полости вся крыша камеры должна быть удалена, следуя контуру ЦЭГ. С практической точки зрения авторы рекомендуют осуществлять доступ к пульповои камере перед наложением коффердама, поскольку отсутствие последнего позволяет обеспечить лучшую визуализацию линии ЦЭГ. После создания полноценного доступа, иссечения кариозных тканей и удаления несостоятельных реставраций можно наложить коффердам и соблюдать правила антисептики.

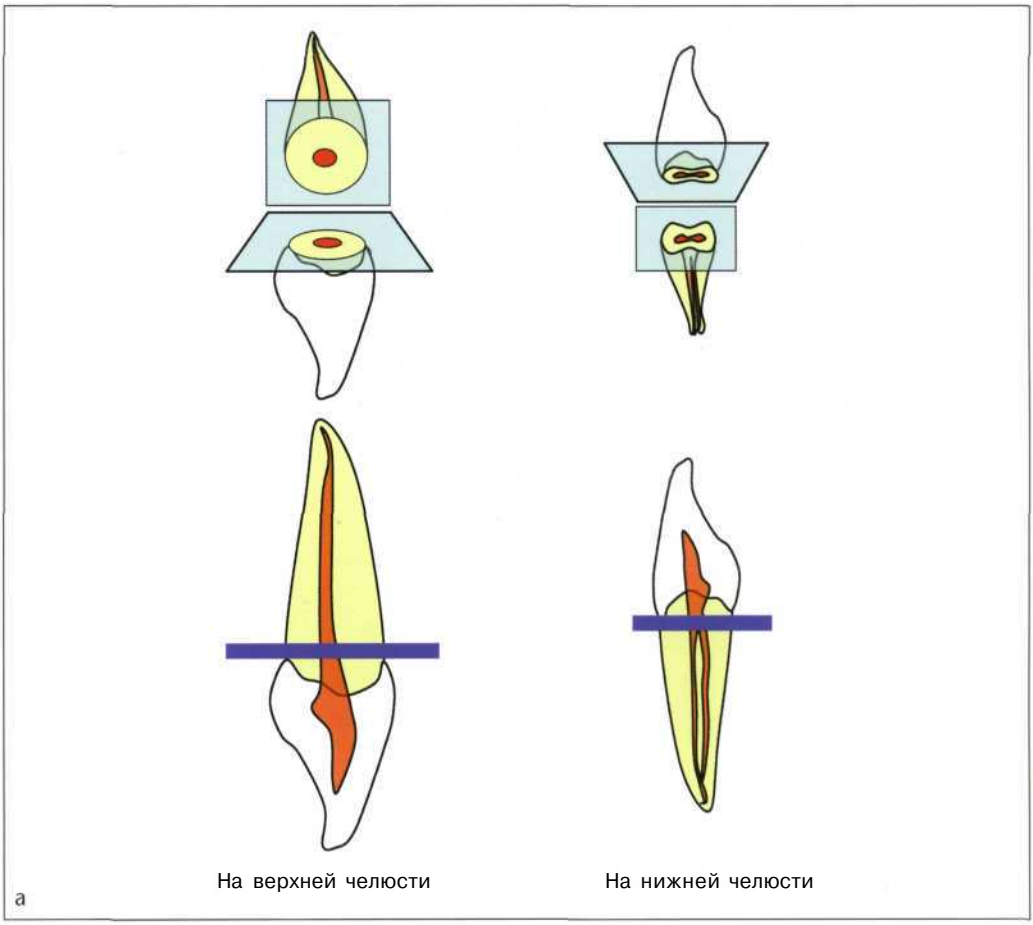

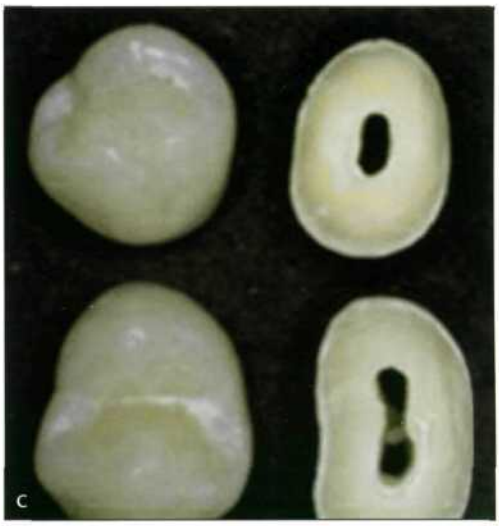

Рис. 4-7. Форма пульпарной камеры соответствует наружному контуру корня на уровне ЦЭГ

2. Устья каналов всегда располагаются на границе между более темным дном камеры и более светлыми ее стенками, обычно в области углов дна (рис. 4-8).

   Доступ считается адекватным только в случае четкого разграничения между темным дном и светлыми стенками пульповой камеры. Отсутствие такого разграничения указывает на неполное иссечение крыши камеры, которое необходимо продолжить. После достаточного расширения доступа остроконечным эндодонтическим зондом можно нащупать устья каналов в области углов дна камеры. Дно камеры можно препарировать бором только убедившись в облитерации устьев каналов. В подавляющем большинстве случаев устья обнаруживают с помощью эндодонтического зонда.
3. В многокорневых зубах устья каналов располагаются симметрично относительно друг друга (рис. 4-9). Обнаружив канал на одной стороне и, проведя по дну камеры воображаемую линию в мезиодистальном направлении, можно обнаружить другое устье на одинаковом расстоянии с другой стороны этой линии. Если устье канала локализуется точно на указанной линии, этот канал скорее всего является единственным и нет необходимости искать другой.

Рис. 4-8. Окклюзионный вид полости доступа к каналам. Светлые стенки переходят в темное дно, устья каналов расположены в углах темного дна. Полость доступа считается достаточной при визуализации границы между светлыми стенками и темным дном

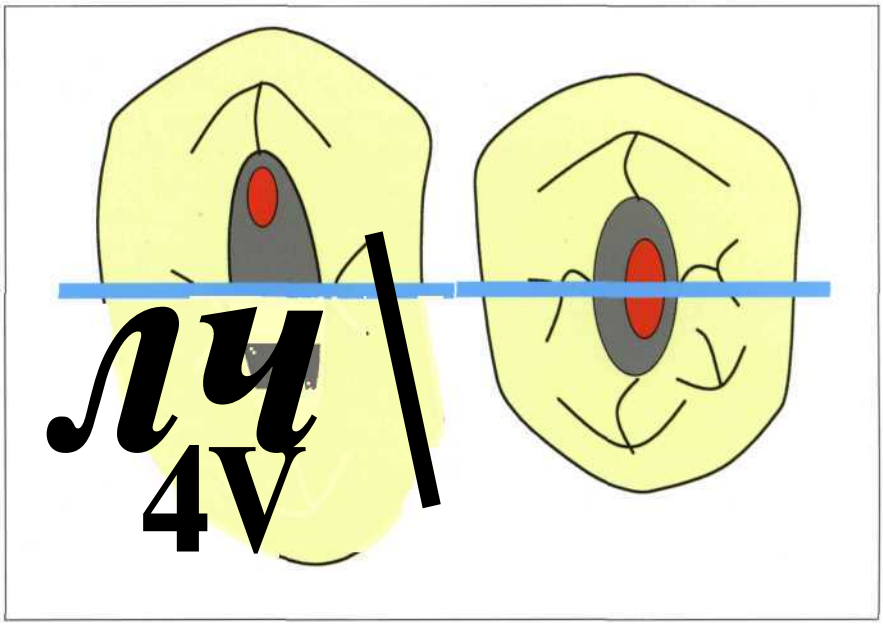

Рис. 4-9. Устья каналов симметричны

Асептическая методика

Поскольку одним из основных условий успешного лечения каналов является эффективный инфекционный контроль перед пломбированием каналов, исключительно важно использовать методики, позволяющие избежать контаминации канала в ходе терапии.

Несмотря на то, что правила асептики теоретически просты, обеспечить их практическое соблюдение довольно сложно во многом из-за того, что микроорганизмы невидимы невооруженным глазом. Некоторые простые правила помогают стоматологу и ассистенту разработать эффективный антисептический протокол:

1. Необходимо разделить лечение на «грязные» и «чистые» этапы. Грязные этапы, к которым относятся создание доступа, иссечение ВСЕХ пораженных кариесом тканей и удаление дефектных реставраций, рекомендуется выполнять перед наложением коффердама. Перечисленные этапы должны быть проведены как можно более тщательно, поскольку невозможно обеспечить асептические условия в пределах зуба при наличии даже минимального кариозного поражения. Кроме того, следует своевременно, т.е. до начала эндодонтического лечения, определить возможность восстановления зуба или ее отсутствие (рис. 4-10).

   После удаления кариозных тканей и дефектных реставраций на подлежащий восстановлению зуб накладывают коффердам, полностью защищая операционное поле от попадания слюны (рис. 4-11).

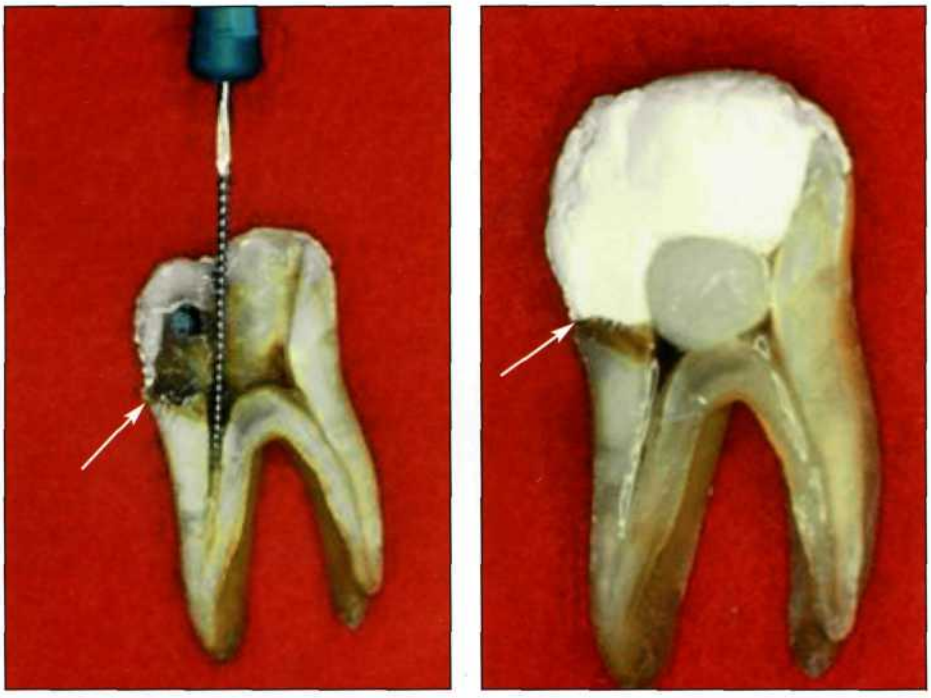

Рис. 4-10. Кариозное поражение не было удалено во время проведения эндодонтического лечения или возникло после установки временной пломбы. При таких обстоятельствах не может быть эффективно проведена терапия каналов и удаление бактерий

2. После этого проводят дезинфекцию области доступа и коффердама в радиусе около 2 см вокруг зуба (рис. 4-12), для чего обычно используют хлоргексидин и бетадин. С этого момента все инструменты, попадающие в канал должны быть стерильными.

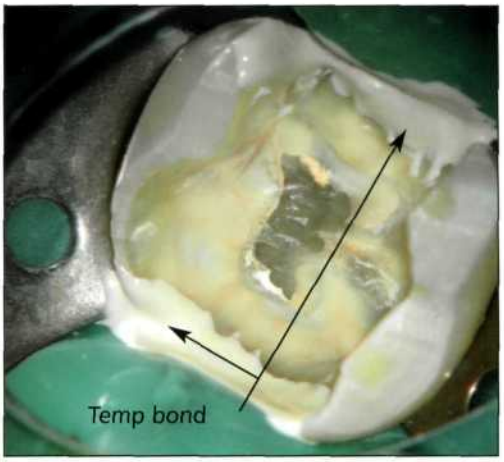

Рис. 4-11. Устранение кариеса и несостоятельной реставрации с использованием коффердама для предотвращения контаминации слюной операционного поля

Рис. 4-12. Асептическая методика, *a)* Создание доступа без коффердама. *b)* Установка коффердама, *c)* Дезинфекция операционного поля хлоргексидином или бетадином

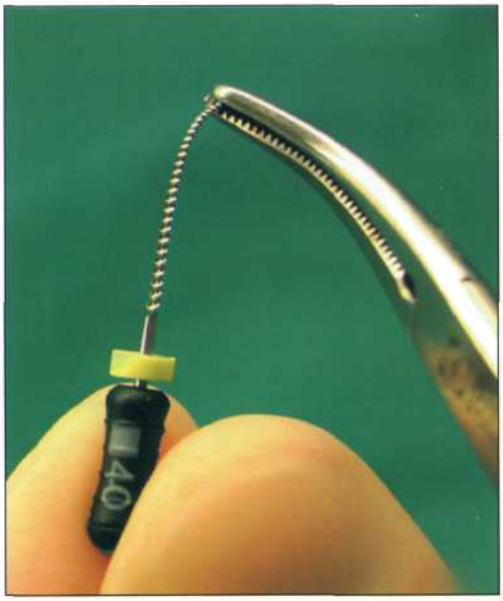

Рис. 4-13а. Для соблюдения асептики файл сгибают с помощью стерильного гемостатического зажима *(слева).* Помещение файла в среду агара *(вверху)* не приводит к росту микроорганизмов

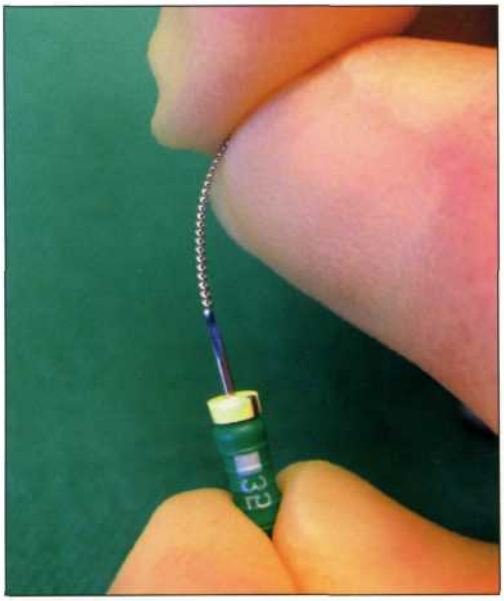

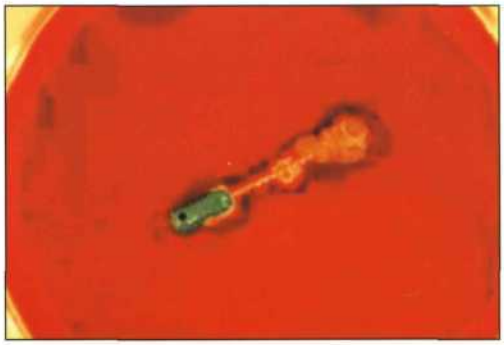

Рис. 4-13b. Сгибание кончика файла пальцами в резиновой перчатке *(слева)* приводит к размножению микробов вокруг такого файла, помещенного в кровяной агар *(вверху)*

3. Для поддержания стерильности необходимо разделить рабочую зону на «грязную» и «чистую». Нельзя прикасаться к файлу рукой (даже в перчатках) (рис. 4-13), при необходимости рабочей части файла можно касаться пинцетом или другим подходящим для этой цели стерильным инструментом.
4. Храните все стерильные инструменты слева (в «чистой» зоне), а все использованные справа (в «грязной» зоне). Инструменты из «грязной» зоны нельзя использовать повторно без их предварительной дезинфекции, только после этого они могут попасть попадают на левую сторону (в «чистую» зону) (рис. 4-14).



Рис. 4-14. Для соблюдения правил асептики все использованные инструменты помещают на правой (грязной) стороне лотка, и перед тем, как переместить их на левую (чистую) сторону, все инструменты должны быть протерты и простерилизованы

Рабочая длина

Даже в настоящее время уровень апикального препарирования канала остается спорным. Большинство клиницистов соглашаются с тем, что апикальное сужение или наиболее узкий участок канала, который часто называют *малым отверстием,* не соответствует верхушке корня (рис. 4-15). Таким образом, достижение файлом рентгенографической верхушки означает высокую вероятность его выхода из отверстия или перфорации (рис. 4-16). Гистологические исследования показывают, что участок сужения канала обычно расположен на расстоянии 0,5 мм корональнее апекса корня. Более того, исследования, посвященные оценке эффективности эндодонтической терапии, продемонстрировали, что лучшие результаты лечения зубов с витальной пульпой достигаются при инструментальной обработке и пломбировании каналов на 1-2 мм корональнее рентгенографической верхушки корня.

С другой стороны, при лечении зубов с некротизированной пульпой и апикальным периодонтитом лучшие результаты отмечаются при пломбировании до уровня 0,5-1 мм от рентгенографического апекса (рис. 4-17). Практически во всех исследованиях указано, что более глубокое пломбирование характеризуется наихудшим прогнозом! Кроме того, очень важно определить рабочую длину для инструментальной обработки. С точки зрения последующего пломбирования эта длина должна соответствовать длине канала (или немного короче) до малого отверстия. Создание апикального упора в области верхушки позволяет оказывать давление на пломбировочный материал, что способствует латеральному распространению материала и заполнению всего канала (рис. 4-18). Пломбирование канала без механического ограничения в области апекса аналогично пломбированию медиально- или дистально-окклюзионной поверхности без прижатой клином матрицы. В таком случае пломбировочный материал просочится в толщу периодонта, оставляя полость недостаточно запломбированной. Это создает условия для проникновения инфекции.

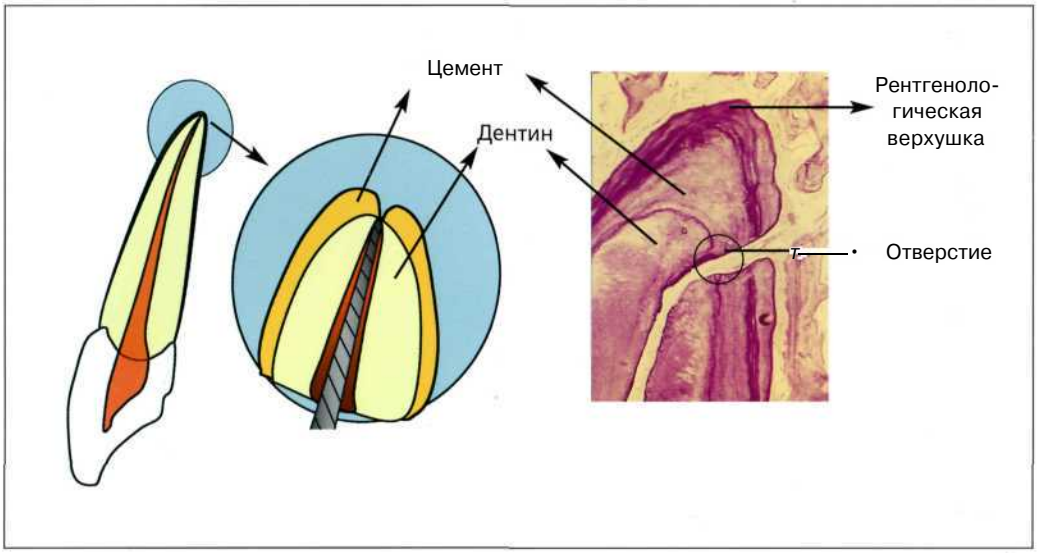

Рис. 4-15. Вид переднего зуба на боковом срезе. Естественное сужение в апикальной части корня располагается на расстоянии 0,5-1,0 мм от рентгенологической верхушки корня

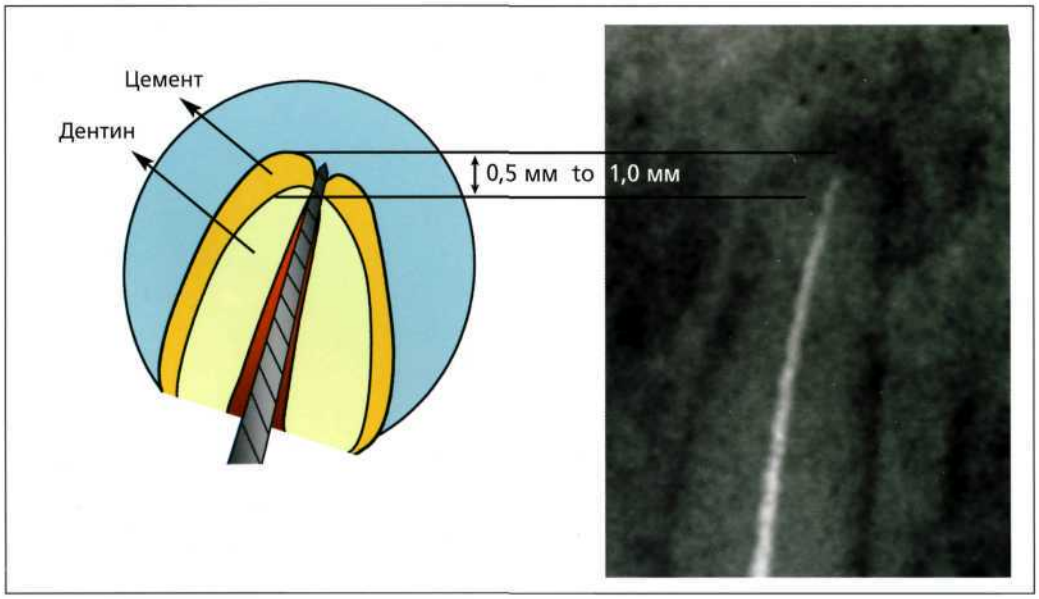

Рис. 4-16. Вид переднего зуба на боковом срезе. Расположение файла в области верхушки корня на рентгенограмме может означать прохождение за апикальное сужение

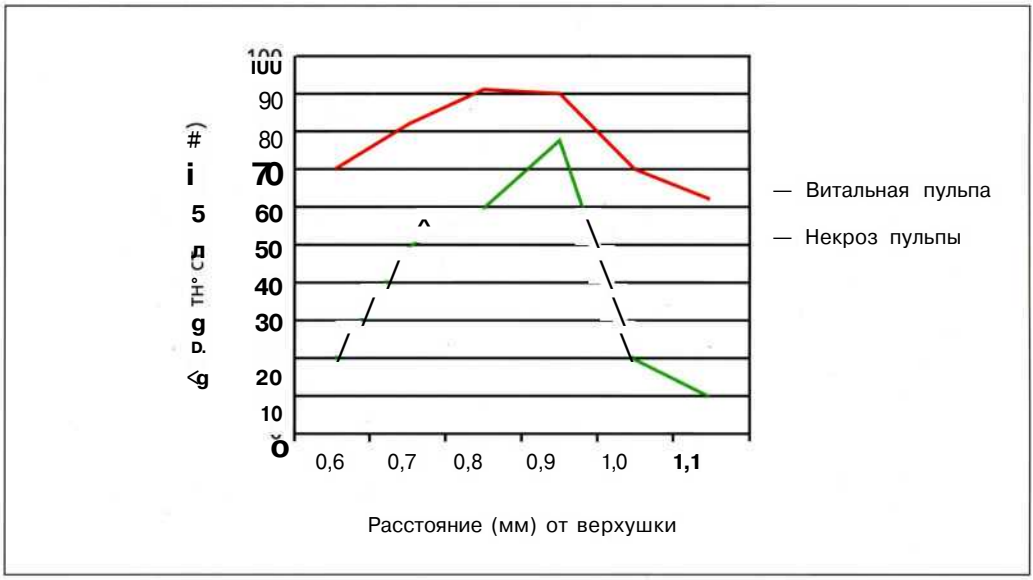

Рис. 4-17. Вероятность успешного лечения зубов с витальной или невитальной пульпой. В обоих случаях наиболее успешный результат достигается в тех случаях, когда внутрикорневая пломба не достигает рентгенологической верхушки. Вероятность успеха снижается, особенно при лечении невитальных зубов, при более апикальном расположении пломбы

Рис. 4-18. Апикальный упор в пределах дентина обеспечивает оптимальное пломбирование пространства

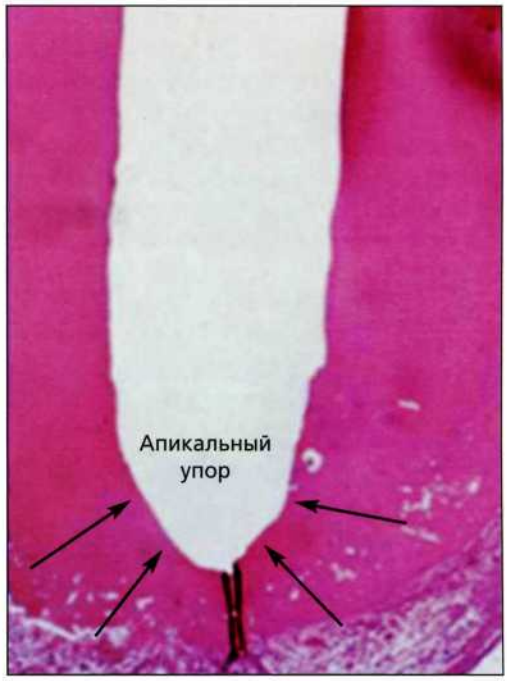

На данном этапе нет необходимости знать точную рабочую длину, поскольку длина канала немного изменится после инструментальной обработки его двух корональных третей. Таким образом, предварительная рабочая длина может быть установлена на 1 мм корональнее от рентгенографически определяемой длины. Если стоматолог уверен в том, что диагностическая рентгенограмма была сделана с использованием позиционера при параллельном расположении пленки (или датчика) длинной оси зуба (см. раздел «Определение рабочей длины»), то можно обойтись без дополнительного снимка для определения рабочей длины. В таком случае после обработки двух третей канала изготавливают новую рентгенограмму для определения точной рабочей длины.

Инструментальная обработка корневого канала

После иссечения пораженных кариесом тканей, удаления дефектных реставраций, создания прямого доступа и асептических условий с помощью коффердама и поверхностных дезинфектантов можно приступать к инструментальной обработке корневых каналов. Данный этап является наиболее важным аспектом инфекционного контроля и проводится в сочетании с ирригацией антисептическими растворами.

Перед рентгенологическим исследованием для определения рабочей длины корневой канал проходят стальным файлом № 10. Следует помнить, что никель-титановые файлы предназначены для обработки, а не для обнаружения каналов. В первую очередь стоматолог должен обнаружить канал и создать четкий путь к отверстию, после чего никель-титановые файлы следуют проложенному пути. Для первого прохождения (исследования) канала используют «жесткие» стальные файлы (№ 8, 10, 15 или 20). По опыту авторов, именно файл № 10 наиболее точно позволяет пройти рабочую длину канала. Поисковый изгиб создают на расстоянии 2-3 мм от кончика файла (рис. 4-19), что помогает с помощью кончика исследовать канал в различных направлениях незначительным поворотом рукоятки файла. Используя движения «завода часов», файл должен «соскальзывать» по ходу канала. При обнаружении затруднений нужно медленно отвести файл назад на незначительное расстояние, повернуть его кончик в сторону и продолжить исследовать канал (рис. 4-20). В случае прохождения препятствий в канале необходимо соблюдать крайнюю осторожность и обладать исключительным терпением. Надавливание файлом на препятствие приводит к созданию ступеньки, преодолеть которую впоследствии будет очень сложно (рис. 4-21).

Если при достижении рабочей длины файл располагается в канале достаточно свободно, следует использовать стальной файл большего диаметра для повторения процедуры. Подбор файлов осуществляют до достижения размера файла, который с трудом доходит до предварительно определенной рабочей длины. Увеличение просвета «естественного» канала уменьшает количество никель-титановых инструментов, необходимых для последующей обработки апикальной трети (см. главу 3 «Общие принципы»). После приближения к рабочей длине можно приступать к выполнению методики краун-даун с использованием вращающихся инструментов.



Рис. 4-19. Сгибание ригидного (не обладающего упругостью) стального файла. Оператор вращательными движениями вводит инструмент в канал

Рис. 4-20. Вращательные движения по типу завода часов используют для введения предварительно изогнутого файла в канал

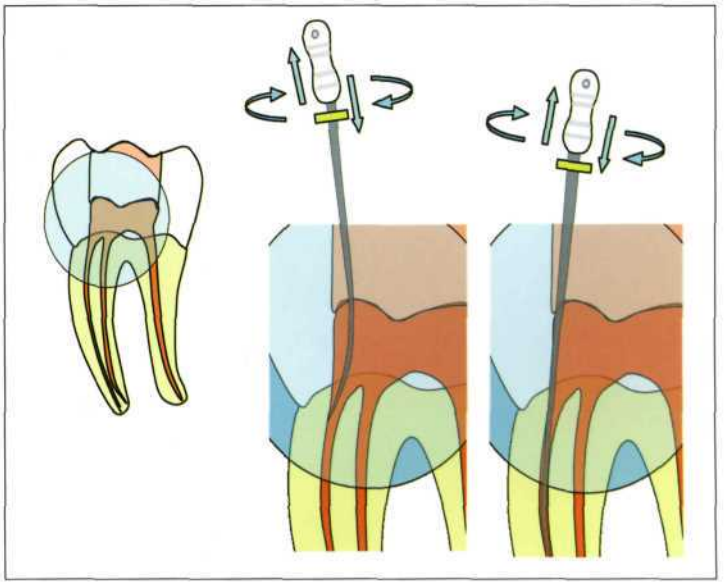

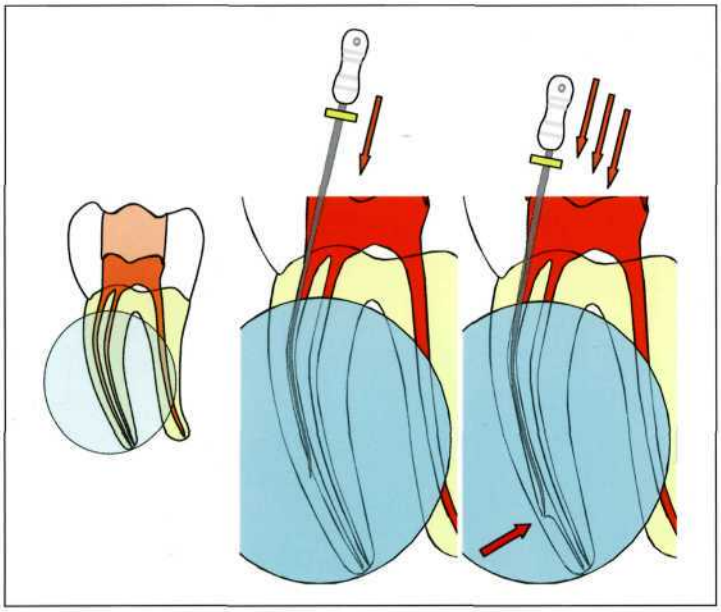

Рис. 4-21a. Преодоление препятствия в канале. При блокировании инструмента очень важно избегать проталкивания файла вглубь канала, поскольку это может привести к образованию ступеньки в стенке канала

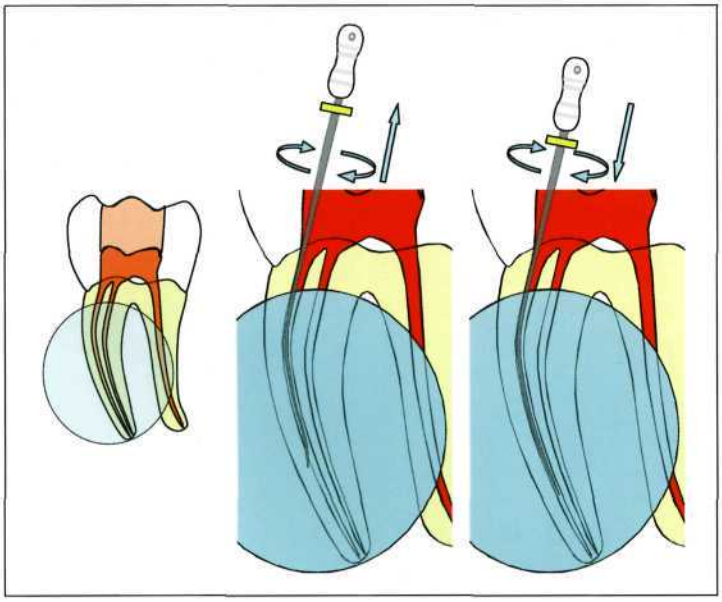

Рис. 4-21b. Преодоление препятствия в канале. Предварительно изогнутый файл необходимо немного вывести из канала и слегка повернуть, чтобы изменить направление кончика в канале. После этого предпринимается попытка аккуратно преодолеть препятствие

Модифицированная методика отступления с использованием стальных файлов

Как уже было отмечено выше, инструментальная обработка канала в направлении от верхушки к коронке постепенно увеличивающимися в диаметре файлами редко позволяет стоматологу достичь нужного размера файла для адекватной санации канала. При использовании данной методики дентинные опилки закупоривают апикальную часть канала, что препятствует проникновению файлов большего диаметра или, что еще хуже, направляет файл в сторону от основного канала и приводит к его выпрямлению, ленточной перфорации в области бифуркации или даже к апикальной перфорации. Во избежание перечисленных проблем рекомендуется пользоваться следующей модификацией методики отступления:

1. Стальными файлами до размера № 25 включительно (или № 30, если № 25 проходит слишком легко) работают до достижения рабочей длины, после чего проводят обильную ирригацию канала.
2. Файлом следующего размера (№ 30 или 35) проходят канал на 1 мм короче рабочей длины. Повторная ирригация.
3. Процесс повторяют до достижения файла № 40 и обработки канала на 4 мм короче рабочей длины.
4. Используя возвратно-поступательные движения, увеличивают диаметр канала в корональной части на 4 мм короче рабочей длины (т.е. до точки, достигнутой в пункте 3) с помощью файла на один размер больше, чем на предыдущем этапе.
5. Повторно канал проходят файлом № 30 на всю рабочую длину. В результате предварительно проведенной обработки канала этот инструмент должен пройти на всю рабочую длину достаточно легко и с минимальным сопротивлением.
6. В завершение проводят инструментальную обработку апикальной трети канала до достижения биологически приемлемого размера (рис. 4-22 и 4-23).

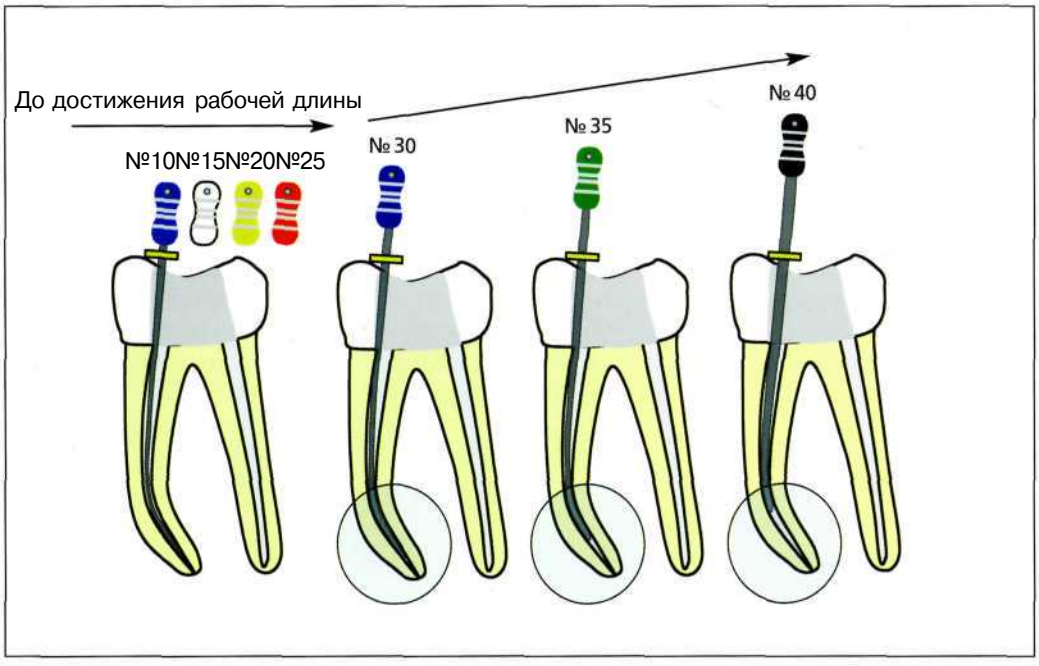

Рис. 4-22. Модифицированная методика отступления. Шаг 1 - создание пространства в корональной и средней трети канала, используя традиционную методику пошагового отступления

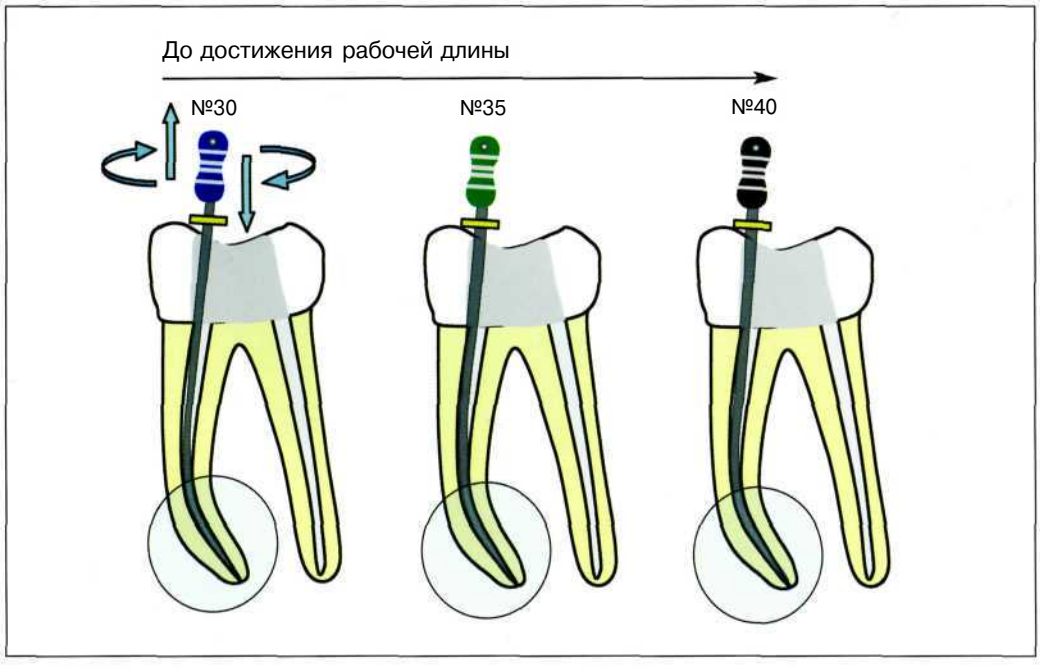

Рис. 4-23. Модифицированная методика отступления. Шаг 2 - препарирование апикальной трети канала до достижения апикального расширения биологического размера без создания дентинной стружки

Методика краун-даун с использованием никель-титановых вращающихся инструментов

Как уже было отмечено ранее, никель-титановые файлы имеют ряд преимуществ по сравнению со стальными. В настоящее время обработку каналов стальными файлами можно обсуждать только в историческом аспекте. Никель-титановые файлы обладают исключительной гибкостью и могут быть изогнуты в любом направлении. После выведения из канала такие файлы немедленно принимают исходную (прямую) форму. Однако необходимо заметить, что даже при работе этими никель-титановыми файлами, несмотря на их эластичность, существует опасность выпрямления канала, что объясняется различной степенью твердости дентинных стенок. Другими словами, выпрямление канала зависит от способности инструмента осуществлять режущую функцию и от готовности дентина поддаваться такому воздействию. Поэтому исключительно важно точно знать о режущей эффективности используемых файлов, которая определяет цель их применения.

«Неэффективные» режущие инструменты

Большинство первых никель-титановых вращающихся инструментов можно назвать «неэффективными». Вместо легкого срезания дентина они едва сглаживали стенки канала. Однако этот недостаток компенсировался работой наконечника, который вращал инструмент со скоростью от 150 до 2000 об/мин. Такими инструментами очень сложно или даже невозможно выпрямить канал, что делает их идеальными для стоматологов, не имеющих опыта работы с никель-титановыми файлами. С другой стороны, описанный подход имеет и серьезный недостаток, который заключается в более высокой вероятности перелома файла.

По мере роста уверенности специалиста при работе с никель-титановыми файлами можно приступать к использованию более агрессивных инструментов. Некоторое время назад появился новый вид никель-титановых файлов с остроугольными режущими кромками, как у стальных файлов (рис. 4-25 и 4-26). Такие кромки в значительной степени увеличивают режущую способность инструмента по сравнению с предшественниками. Преимущество новых файлов заключается в более быстром выполнении манипуляций с использованием меньшего количества инструментов, а недостаток - в относительно высокой опасности выпрямления корневого канала. Понимание разницы между двумя типами никель-титановых файлов позволяет правильно подобрать инструмент для выполнения конкретной задачи. Вне зависимости от типа, используемый файл не должен вращаться в канале в одном положении, поскольку во время возвратно-поступательного перемещения вращающегося инструмента в канале риск выпрямления последнего очень невелик. И наоборот, вращение файла без изменения его положения практически гарантировано приводит к выпрямлению канала.

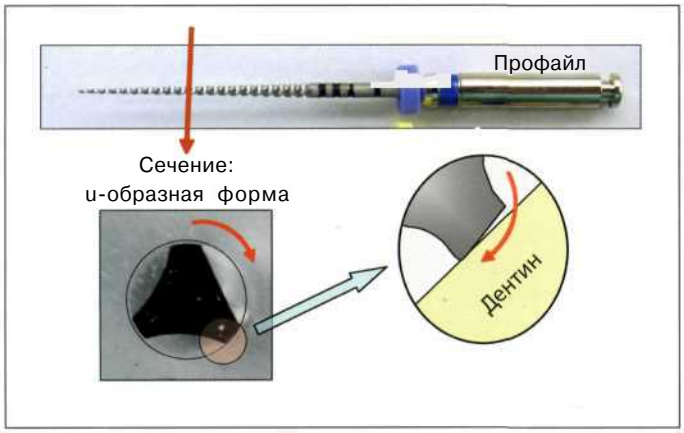

Рис. 4-24. Инструменты Профайл недостаточно агрессивно срезают дентин из-за конфигурации рабочей части, что гарантирует отсутствие выпрямления канала

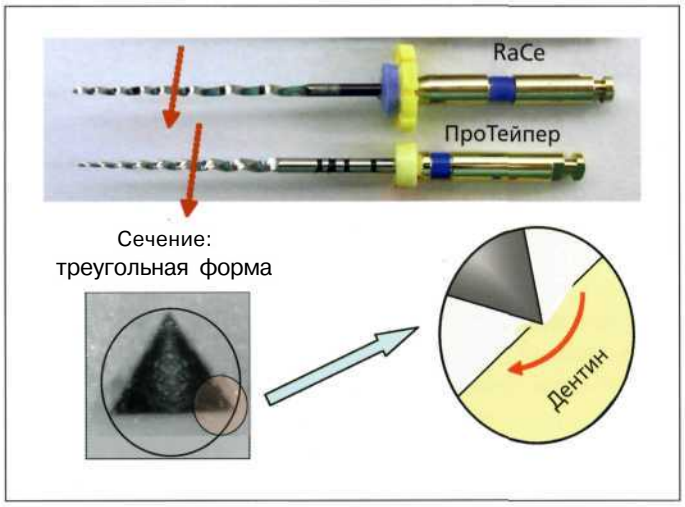

Рис. 4-25. Файлы ПроТейпер и RaCe очень агрессивно срезают дентин, благодаря острым углам рабочей части

Рис. 4-26. Файл K3 также является очень агрессивным

В настоящее время на рынке существует большое количество систем никель-титановых файлов, эффективность каждой из которых при правильном использовании, по мнению авторов, превосходит стальные файлы. Ниже перечислены основные этапы инструментальной обработки каналов с помощью никель-титановых файлов: методика краун-даун для обработки корональной и средней трети канала с последующим увеличением диаметра апикальной трети канала.

1. Обеспечение прямого доступа к устьям каналов (см. рис. 4-19).
2. Обнаружение входа в канал с помощью стальных диагностических файлов (см. рис. 4-20).
3. Инструментальная обработка корональной трети канала (приблизительно на 8 мм короче рабочей длины) файлами с конусностью кончика 0,10, а затем 0,08 и 0,06 (размером не менее № 25) (рис. 4-27).
4. Инструментальная обработка средней трети канала (не доходя приблизительно 4 м до достижения рабочей длины) проводится файлами с уменьшающейся конусностью от 0,6 до 0,4 (размером не менее № 25) (рис. 4-28).

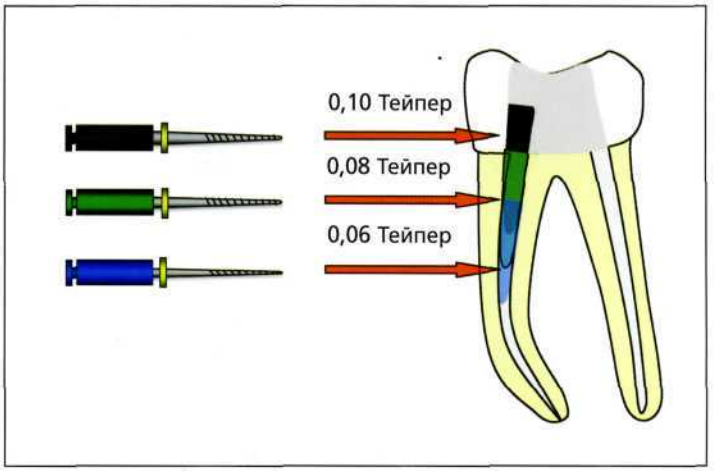

Рис. 4-27. Методика краун-даун. Препарирование коронковой трети канала с помощью файлов с уменьшающимся сужением и, в некоторых системах, с уменьшающимся размером кончиков

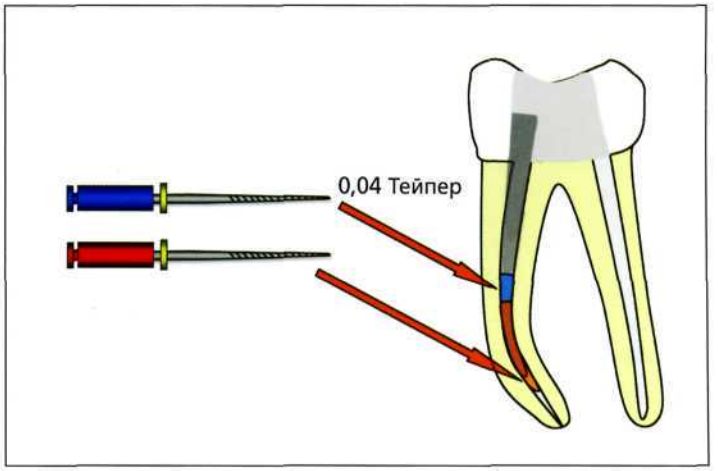

Рис. 4-28. Методика краун-даун. Продолжение препарирования с помощью инструментов одинаковой конусности, но с кончиками меньшего размера

После инструментальной обработки корональной и средней трети канала необходимо определить точную рабочую длину, поскольку апикальную треть следует обрабатывать на одинаковую длину каждым из файлов. Поскольку этот показатель является ключевым для успешного лечения каналов, авторы настоятельно рекомендуют определять рабочую длину только после завершения инструментальной обработки двух корональных третей корневого канала. Именно на первых этапах обработки может произойти некоторое выпрямление или укорочение корневого канала, а значит, и изменение рабочей длины.

Для точного определения рабочей длины было предложено несколько методов, причем использование всех их только увеличивает вероятность выбора инструментов правильной длины.



Рис. 4-29. Апекслокатор является одним из наиболее точных инструментов для выявления сужений канала. Электрод вешают на губу и, после замыкания цепи, второй электрод прикрепляют к файлу

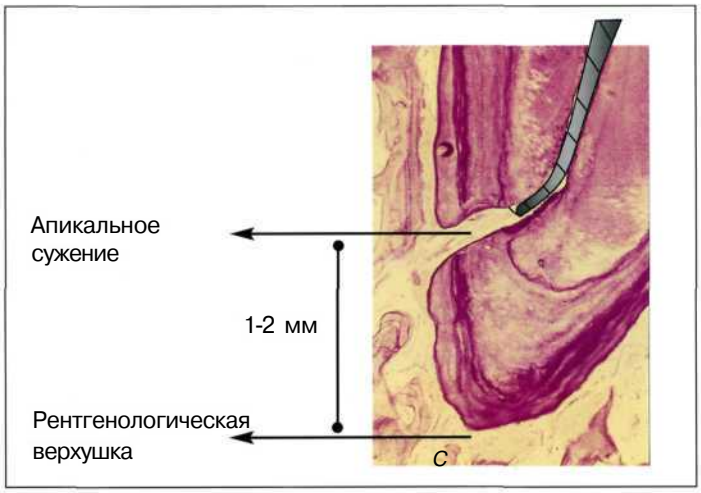

Рис. 4-30. Апикальное сужение канала обычно локализуется корональнее рентгенологической верхушки

- Тактильная чувствительность. После обработки двух корональных третей канала можно определить размер и положение малого отверстия с помощью тонкого файла. Например, файл № 10 можно ввести на предварительно определенную рабочую длину, причем более глубокое соскальзывание файла указывает на слишком маленький его диаметр. В таком случае следует выбрать файл большего размера до достижения «тупика» вблизи показателя определенной ранее рабочей длины. В большинстве случаев расстояние до данного «тупика» соответствует точной рабочей длине.
- Электронный апекслокатор (рис. с 4-29 по 4-31). На рынке представлено значительное количество различных апекслокаторов, большинство из которых достаточно точны и могут работать даже при наличии некоторого количества влаги. Авторы считают, что данный инструмент следует использовать практически во всех случаях. Апекслокатор отслеживает перемещение файла в направлении малого отверстия и от него и является наиболее точным из существующих сегодня устройств для определения длины канала.



Рис. 4-31. Апекслокатор начинает регистрировать длину за 1,5 мм от апикального сужения. В большинстве случаев длина кажется приемлемой при регистрации на расстоянии 0,5 мм от апикального сужения. Если перемещение файла между двумя показателями (1,5 и 0,5 мм) приводит к регистрации соответствующих изменений апекслокатора, то прибор считается правильно откалиброванным



Рис. 4-32. Рентгенологический прицел (позиционер для пленки или датчика) позволяет сделать параллельную рентгенограмму с установленным эндодонтическим файлом

- Рентгенография является наиболее простым методом определения рабочей длины. Рентгенографию проводят с использованием специальных позиционеров (см. раздел «Определение рабочей длины») и файлов, установленных в каналах (рис. 4-32). Однако нужно помнить о том, что рентгенографически определяемый показатель рабочей длины остается весьма приблизительным, а значит, для подтверждения полученных данных следует применять тактильный метод и апекслокатор.

После определения точной рабочей длины для максимально эффективной санации канала используют никель-титановые файлы размером по ISO от 15 до 80 с конусностью 2 или 4%/мм (рис. 4-33).

- Файл (начиная с № 15) вручную вводят в канал на полную рабочую длину. Постепенно увеличивая размер файла, определяют инструмент, который не может ее достичь (обычно № 20 или 25).
- Затем апикальную треть канала препарируют, постепенно увеличивая размер файлов до достижения нужного диаметра.

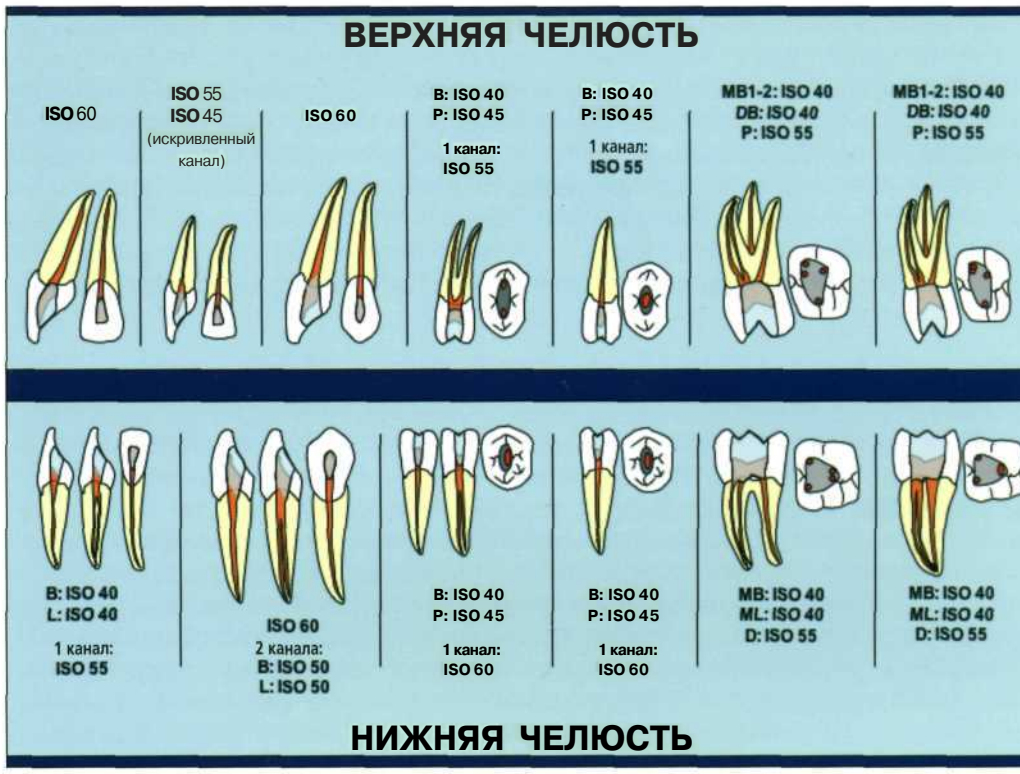

Рис. 4-33а. Минимальные размеры последнего апикального инструмента, используемого для обработки корневых каналов

Рис. 4-33b. Методика краун-даун. После препарирования коронковой и средней трети проводят обработку апикальной трети канала до достижения биологического размера с помощью постепенного увеличения диаметра файлов

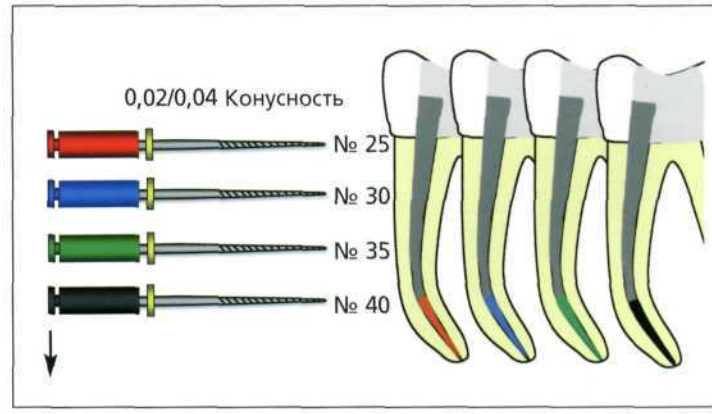

Внутриканальное использование медицинских препаратов

Перед пломбированием канала для снижения количества микроорганизмов и оптимизации результата используют внутриканальные медицинские препараты. В то время как инструментальная обработка играет наиболее важную роль на этапе инфекционного контроля эндодонтического лечения, внутриканальное применение различных медикаментов является необходимым дополнением для эффективной дезинфекции каналов. Такие медицинские препараты можно разделить на ирригационные растворы и средства для использования между сеансами терапии.

Ирригационные средства

В настоящее время наиболее популярным средством для промывания каналов является гипохлорит натрия, который обладает антимикробной активностью и способен разрушать ткани, что удобно при лечении зубов с витальной пульпой. Обычный хозяйственный отбеливатель содержит 5,25%-ный гипохлорит натрия и считается достаточно эффективным для эндодонтического лечения. Было предложено большое количество вариантов использования гипохлорита натрия от различных концентраций (от 0,5 до 5,25%), температуры и длительности нахождения в канале. Однако ни один из них не продемонстрировал значительного превосходства над другими. Антимикробное действие гипохлорита натрия непродолжительно, поэтому его нужно обновлять как только в этом возникает необходимость. Таким образом, применение 0,5% раствора гипохлорита натрия, который обновляют после каждого использованного файла, более эффективно, чем нагревание 5,25% раствора до 60°С и введение его в канал на 30 минут. Гипохлорит натрия безопасен, если раствор «пассивно» промывает канал. Никогда нельзя вводить раствор гипохлорита под давлением, поскольку он крайне токсичен и при попадании в периапикальные ткани приводит к их некрозу. Поэтому очень важно, чтобы игла шприца, из которого вводят гипохлорит натрия, не вклинивалась в канал, а располагалась в нем свободно.

Этилендиаминтетраацетатная кислота (17%-ная ЭДТА) является эффективным хелатным средством, которое часто используют в сочетании с гипохлоритом натрия для удаления смазанного слоя после инструментальной обработки (рис. 4-34). Сама по себе ЭДТА не обладает антимикробными свойствами, однако, удаляя смазанный



Рис. 4-34. Ирригация только одним гипохлоритом натрия *(а)* не позволяет удалить смазанный слой со стенок канала. Дополнительное использование 17%-ного ЭДТА *(Ь)* более эффективно устраняет смазанный слой и открывает дентинные канальцы

слой, она эффективно элиминирует находящиеся в нем микроорганизмы. Более того, устранение смазанного слоя повышает эффективность других противомикробных препаратов в просвете дентинных канальцев. ЭДТА вводят также как и гипохлорит натрия, причем часто эти материалы используют попеременно.

Водный раствор хлоргексидина (2%) является еще одним эффективным антимикробным препаратом для внутриканального применения. Преимущество данного средства заключается в его способности к адгезии к стенкам канала, что продлевает воздействие препарата на дни или даже недели. Однако хлоргексидин в отличие от гипохлорита натрия не растворяет ткани и используется в комбинации с ЭДТА.

Лекарственные средства для временного пломбирования

Гидроксид кальция [$Ca(OH)_2$] помещают внутрь канала на период между сеансами лечения для снижения количества микроорганизмов до уровня, гарантирующего высокую вероятность успеха эндодонтического лечения. Данный материал рекомендуется рутинно применять при наличии невитальной инфицированной пульпы, а также при терапии витальных зубов, когда депульпирование и пломбирование не могут быть выполнены в течение одного визита. Порошок гидроксида кальция смешивают со стерильным физиологическим раствором или с 2%-ным водным раствором хлоргексидина до получения пастообразной консистенции. После этого подготовленную пасту с помощью каналонаполнителя вводят в канал, на 2 мм не доходя до рабочей длины (рис. 4-35 и 4-36). На рынке доступны и готовые формы гидроксида кальция для дезинфекции каналов.

Рис. 4-35. Порошок гидроксида кальция смешивают с физиологическим раствором

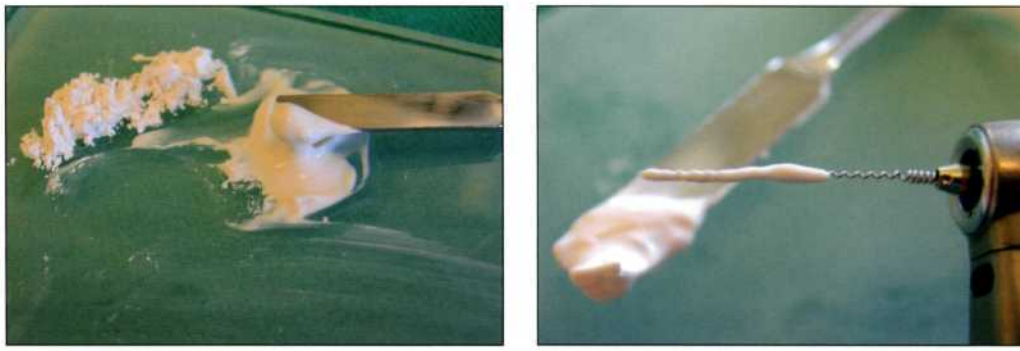

Рис. 4-36. Кремоподобную массу гидроксида кальция вводят в канал с помощью каналонаполнителя или лентуло

Пломбирование корневого канала

После завершения этапа инфекционного контроля проводят пломбирование канала. Считается, что возможность пломбирования канала означает готовность зуба к фиксации окончательной реставрации. Однако следует помнить, что реставрация имеет столь же большое значение для благоприятного долгосрочного прогноза эндодонтического лечения, что и качество пломбирования канала, а также влияет на состояние периодонта. Герметичное запечатывание корневого канала выполняет три основные функции:

- запечатывание оставшихся внутри канала микроорганизмов для предотвращения их попадания в периодонт, что в противном случае приведет к развитию или прогрессированию апикального периодонтита;
- предотвращение попадания в канал тканевой жидкости, содержащей питательные вещества для бактерий, оставшихся в канале;
- предотвращение попадания в канал бактерий, населяющих полость рта.

Кроме того, пломбировочные материалы должны обладать рядом важных характеристик:

- удобство использования;
- рентгеноконтрастность;
- селективная токсичность по отношению к микроорганизмам, находящимся в канале корня, но не к периапикальным тканям;
- возможность повторной обработки канала (перелечивания).

Стандартным пломбировочным материалом, используемым в течение многих лет, является гуттаперча, которую применяют в комбинации с силером. Несмотря на то что гуттаперча удовлетворяет большинству вторичных требований, предъявляемых к пломбировочным материалам, она не обеспечивает надежного запечатывания. Исследования показали, что гуттаперча неэффективна для запечатывания микроорганизмов внутри канала. Более того, в ряде исследований было продемонстрировано, что гуттаперча в сочетании с силером не препятствует коронарному подтеканию из полости рта. Фактически, эпидемиологические исследования показали, что качество запечатывания корональной части канала играет наиболее важную роль в профилактике развития апикального периодонтита, а это, в свою очередь, подтверждает крайне невысокую запечатывающую способность гуттаперчи, которая становится очевидной при наличии дефектной реставрации



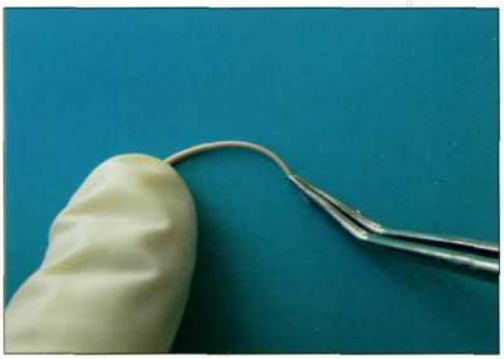

Рис. 4-37. Резилон представляет собой модифицированный композитом материал для создания надстройки, который выглядит и обрабатывается как гуттаперча. Кроме того, к композитной основе добавляют наполнители и силер, что позволяет удалить материал при проведении повторного лечения с помощью нагревания и (или) растворителя

коронковой части зуба. **Гуттаперча и силер являются слабыми звеньями** эндодонтического лечения.

Относительно недавно была разработана адгезивная система для пломбирования корневых каналов Резилон, способная заменить гуттаперчу. Система Резилон состоит из модифицированного композитом сердечника (рис. 4-37), обладающего многими свойствами гуттаперчи (рис. 4-38), включая термопластичность.

Штифты Резилон практически не меняют свои размеры в различных средах, поскольку состоят из полностью полимеризованного переплетенного композита. При нагревании плетенная структура смолы сохраняется, но при остывании дает усадку на 0,5% (усадка гуттаперчи 3-7%). Пломбирование завершают с помощью самопротравливающего праймера (рис. 4-39), который удаляет смазанный слой и увлажняет стенки канала. Такой праймер обладает низким поверхностным натяжением и является гидрофильным. Затем в канал вводят силант двойного отверждения (рис. 4-39), который фиксирует пломбировочный материал к стенкам. В результате происходит формирование моноблока, что приводит к действительно надежному запечатыванию канала (впервые в истории стоматологии) (рис. 4-40).



Рис. 4-38. При необходимости, Резилон можно удалить из корневого канала с помощью нагревания и (или) растворителя, *а)* Резилон, *Ь)* Резилон с хлороформом

Рис. 4-39. Самопротравливающий праймер позволяет удалить смазанный слой и смочить стенки корневого канала, таким образом снижая поверхностное натяжение. Силер двойной полимеризации связывает пломбировочный материал со стенками канала, формируя цельную структуру

Рис. 4-40. Сканирующая электронная микроскопия. Прочное сцепление композитного силер двойного отверждения с пломбировочным материалом и поверхностью дентина предотвращает проникновение бактерий вдоль стенок канала

Клинический протокол пломбирования корневого канала

1. После препарирования канала проводят окончательную ирригацию с помощью ЭДТА для удаления смазанного слоя и предотвращения неблагоприятного воздействия остатков гипохлорита натрия на адгезивный материал. Хлоргексидин не оказывает влияния на прочность связывания и может быть использован перед нанесением праймера (рис. 4-41).
2. Канал высушивают бумажными штифтами, после чего в него вводят основной штифт Резилон соответствующего размера. Проверку уровня погружения штифта проводят с помощью рентгенографии. На блок для замешивания наносят по одной капле праймера на каждый канал. Бумажный штифт погружают в праймер, после чего вводят в канал на всю глубину последнего. Излишки праймера высушивают с помощью дополнительных бумажных штифтов (рис. 4-42).
3. После этого на блок для замешивания наносят силер, к которому, при желании, добавляют разжижающую смолу с целью коррекции вязкости силера. Штифты Резилон обмакивают в силер, которым затем покрывают стенки корневого канала (рис. 4-43).
4. Аккуратно надавливая на спредер, создают пространство между основным штифтом Резилон и стенкой канала. В полученное пространство вводят дополнительный штифт (FM или MF), покрытый силером. Данную процедуру повторяют до заполнения канала. Для удаления выступающих со стороны коронки частей штифтов используют нагретый инструмент (плаггер), после чего проводят аккуратную вертикальную конденсацию холодным плаггером (рис. 4-44). Для латеральной конденсации Резилона обычно требуется намного меньшее усилие, чем для гуттаперчи. Несмотря на то, что в данной монографии описана только методика латеральной конденсации, Резилон можно использовать для любой другой методики пломбирования термопластичным материалом. В общем, для придания текучести Резилона требуется температура на 30°С ниже, чем для гуттаперчи, однако каждый аппарат для нагревания материала должен быть идеально откалиброван.
5. После завершения пломбирования корональную поверхность пломбы можно засветить в течение 40 секунд со стороны пульповой камеры, что приведет к немедленному запечатыванию со стороны коронки. Несмотря на то, что световая полимеризация смолы создает надежный «монолит» в корональной части канала, окончательная реставрация должна быть выполнена как можно раньше (рис. 4-45).

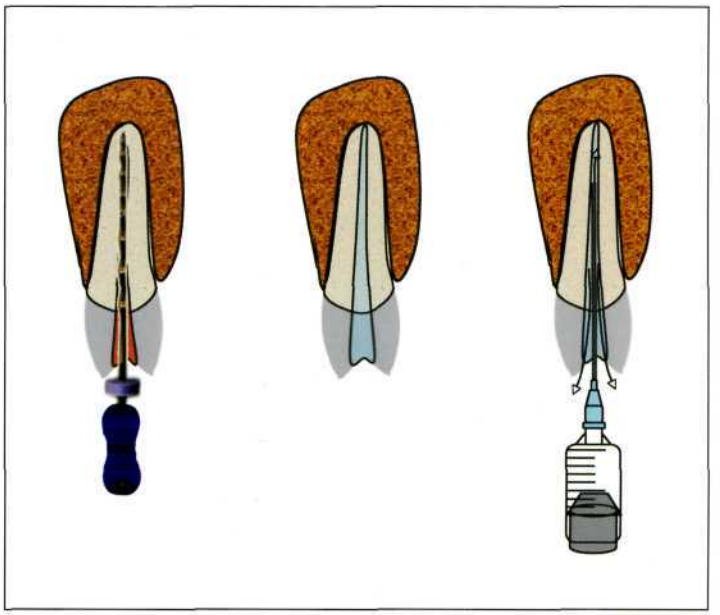

Рис. 4-41. После завершения инструментальной обработки проводят ирригацию, включая гипохлорит натрия. Окончательную ирригацию следует проводить ЭДТА и (или) 2% раствором хлоргексидина

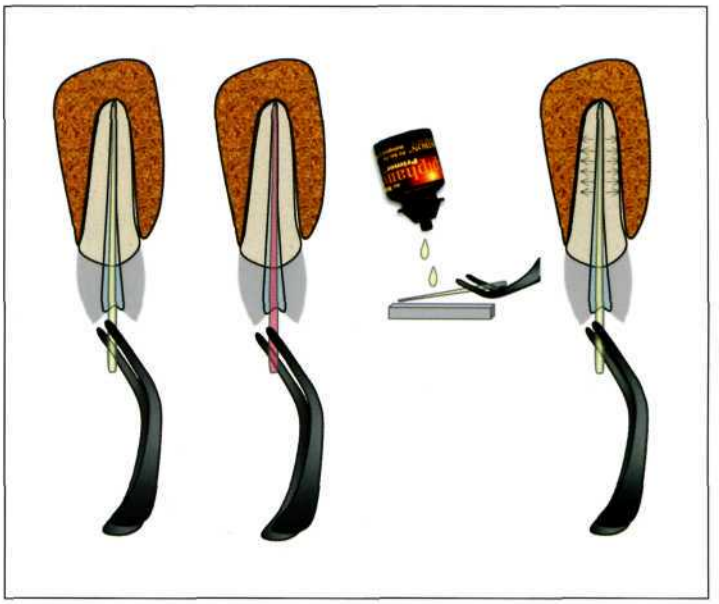

Рис. 4-42. Канал сушат с помощью бумажных штифтов, проводят припасовку штифтов Резилон. Затем на всю глубину канала вводят бумажный штифт, смоченный праимером

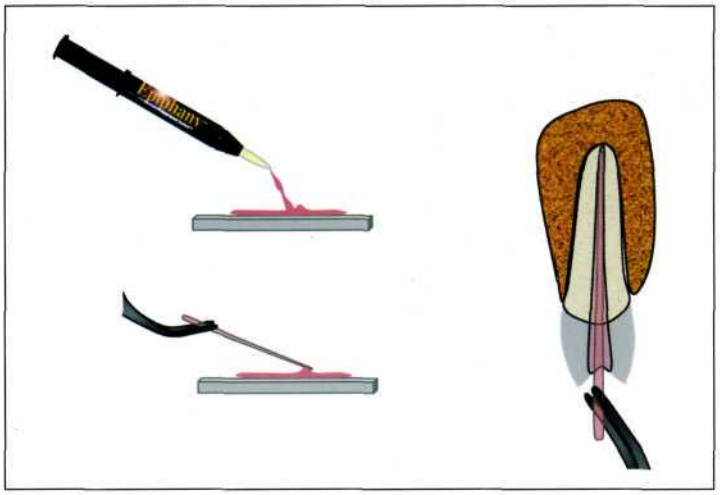

Рис. 4-43. Силер двойного отверждения, которым покрывают штифт Резилон, наносят на блок для замешивания. Стенки корневого канала смазывают силером

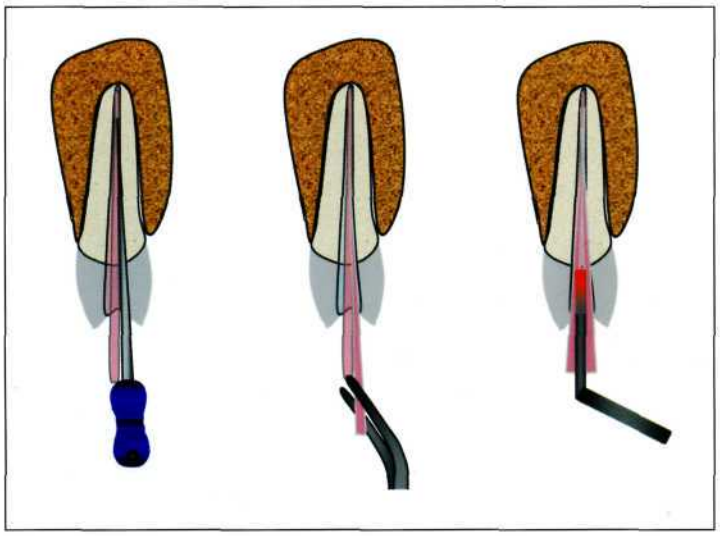

Рис. 4-44. Латеральная конденсация с использованием Резилона. Аккуратно надавливая на спредер создают пространство между основным штифтом Резилон и стенкой канала. Дополнительный штифт Резилон покрывают силером и вводят в образовавшееся пространство. Излишки материала удаляют горячим инструментом, после чего холодным плаггером проводят вертикальную конденсацию пломбировочного материала

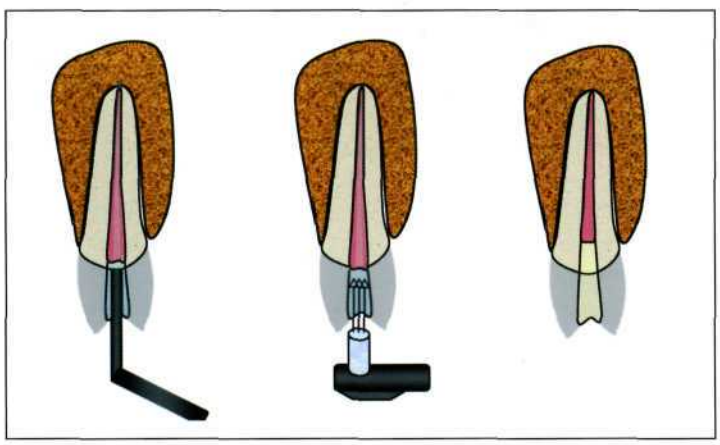

Рис. 4-45. После удаления излишков материала до уровня устья канала можно провести световую полимеризацию силера в течение 40 секунд для создания немедленного запечатывания со стороны коронки. Окончательная реставрация коронковой части должна быть проведена как можно раньше

Рекомендуемаялитература

1. Hasselgren G, Kerekes K, Nellestram P. pH changes in calcium hydroxide-covered dentin.] Endod 1987; 8:502-505.
2. Kerekes K, Tronstad L. Long-term results of endodontic treatment performed with a standardized technique, j Endod 1979;5:83-90.
3. Leonardo MR, Silva LAB, Almeida WA, Utrilla LS. Tissue response to an epoxy resin-based root canal sealer. Endod Dent Traumatol 1999;15:28-32.
4. Shipper C, 0rstavik D, Teixeira FB, Trope M. An evaluation of microbial leakage in roots filled with a thermoplastic synthetic polymer-based root canal filling material (Resilon). J Endod 2004;30:342-347.
5. Sundqvist C, Figdor D. Endodontic treatment of apical periodontitis. In: 0rstavik D, Pitt Ford TR (eds). Essential Endodontology: Prevention and Treatment of Apical Periodontitis. Oxford: Blackwell-Munksgaard, 1998:242-277.
6. Tronstad L. Clinical Endodontics. 2nd ed. Stuttgart: Thieme, 2003:167-177.
7. Vertucci F. Root canal anatomy of human permanent teeth. Oral Surg Oral Med Oral Pathol 1984;58: 589-597.

5 Исход и прогноз эндодонтического лечения

Вне всяких сомнений приступать к эндодонтическому лечению можно только в том случае, если стоматолог уверен в достижении успеха в данной конкретной ситуации. Для получения максимально благоприятного результата каждый клиницист должен приниматься за терапию только в тех клинических случаях, которые соответствуют его подготовке, а в более сложных - направлять пациента к специалисту более высокой квалификации. Более того, практикующий врач должен знать об эффективности эндодонтического лечения при различных поражениях пульпы для обоснованного выбора варианта терапии.

Очень сложно разработать простые и быстрые правила относительно эндодонтического лечения или направления пациента к специалисту в области эндодонтии для всех практикующих стоматологов, независимо от степени компетенции. По мнению авторов, новые технологии позволяют стоматологам общего профиля проводить лечения каналов даже в относительно сложных клинических случаях. Теоретически, при возможности введения в канал на всю его длину стального диагностического файла, канал можно расширить и прочистить с помощью роторных файлов.

Ниже с разрешения Американской ассоциации эндодонтистов опубликованы разработанные этой организации формы и принципы оценки сложности клинических случаев. Данные формы помогают стоматологу общего профиля принять решение относительно самостоятельного эндодонтического лечения или направления пациента к эндодонтисту.

Форма и принципы оценки сложности эндодонтического лечения Американской ассоциации эндодонтистов (ААЭ)

ИНФОРМАЦИЯ О ПАЦИЕНТЕ

Имя_____

Адрес_____

Город, индекс _____

Телефон_____

НАПРАВЛЕНИЕ

Лечение в клинике Да С **Нет** ☐

Принципы использования Формы оценки сложности эндодонтического лечения ААЭ

ААЭ разработала Форму оценки сложности эндодонтического лечения для использования в эндодонтической практике. Данная Форма способствует более эффективной, простой и быстрой оценке и документации сложности клинических случаев. Стоматологи могут использовать данную Форму в процессе принятия решения о направлении пациента к эндодонтисту и для документации состояния пациента.

Перечисленные в данной Форме условия должны рассматриваться в качестве потенциальных факторов риска, которые могут осложнить лечение и привести к неблагоприятным последствиям.
Степень сложности лечения зависит от условий, на которые стоматолог, возможно, не в состоянии влиять. Факторы риска могут повлиять на способность проводить лечение со стабильно прогнозируемым исходом и препятствовать качественному выполнению лечебных манипуляций.

Форма позволяет стоматологу оценить степень сложности эндодонтического лечения в конкретном клиническом случае.

СТЕПЕНИ СЛОЖНОСТИ

МИНИМАЛЬНАЯ	Предоперационное состояние соответствует стандартной ситуации (не осложненной). В подобных случаях встречаются только факторы, перечисленные в категории МИНИМАЛЬНАЯ СЛОЖНОСТЬ. Эффективное эндодонтическое лечение может быть предсказуемо выполнено компетентным стоматологом с ограниченным опытом.
СРЕДНЯЯ	Предоперационное состояние осложнено и включает один или более факторов пациента или лечения, перечисленных в категории СРЕДНЯЯ СЛОЖНОСТЬ. Эффективное эндодонтическое лечение с трудом может быть выполнено компетентным опытным стоматологом.
ВЫСОКАЯ	Предоперационное состояние сильно осложняется наличием нескольких факторов, перечисленных в категории СРЕДНЯЯ СЛОЖНОСТЬ, или, как минимум, одного из категории ВЫСОКАЯ СЛОЖНОСТЬ. Эффективное эндодонтическое лечение с трудом может быть выполнено даже самым опытным клиницистом со значительным положительным опытом лечения в сложных случаях.

Проводите оценку каждого конкретного клинического случая с целью определения степени его сложности.
Если степень сложности превышает ваш опыт или не позволяет чувствовать вам себя уверенно, рекомендуется направить пациента эндодонтисту.

Форма оценки сложности эндодонтического лечения ААЭ предназначена для стоматолога общего профиля с целью облегчения принятия решения относительно направления пациента к эндодонтисту. Американская ассоциация эндодонтистов ни прямо, ни косвенно не гарантирует положительных результатов лечения при использовании данной Формы.
Данная Форма может быть размножена, но не может быть исправлена или изменена ни в какой степени.

© American Association of Endodontists, 211 E. Chicago Ave., Suite 1100, Chicago, IL 60611-2691, Phone: 800/872-3636 or 312/266-7255; Fax: 866/451-9020 or 312/266-9867.
E-mail: info@aae.org. Web site: www.aae.org

Форма оценки сложности эндодонтического лечения

Критерии	Минимальная сложность	Средняя сложность	Высокая сложность
А. ФАКТОРЫ, ЗАВИСЯЩИЕ ОТ ПАЦИЕНТА			
Медицинский анамнез	• Отсутствие соматической патологии (АОА* класс 1)	□ Одна или более соматических проблем (АОА класс 2)	а Осложненный медицинский анамнез/ серьезное соматическое заболевание / инвалидность (АОА класс 3-5)
Анестезия	• Отсутствие в анамнезе проблем, связанных с анестезией	з Непереносимость вазоконстрикторов	• Сложность достижения анестезии (неэффективность обезболивания)
Отношение пациента	D Сотрудничающий	• Тревожный, но сотрудничающий	а Не сотрудничающий
Способность открыть рот	D Без ограничений	□ Незначительное ограничение открывания	□ Значительное ограничение открывания
Рвотный рефлекс	• Нормальный	с Редко при проведении рентгенографии или лечения	*о* Повышенный, затруднял стоматологическое лечение в прошлом
Экстренные состояния	□ Минимальная болезненность и отек	□ Средняя боль и отек	• Выраженные боль и отек
В. ДИАГНОСТИЧЕСКИЕ И ЛЕЧЕБНЫЕ ФАКТОРЫ			
Диагноз	□ Явные симптомы пульпарного или периапикального поражения	LJ Требуется тщательное проведение дифференциальной диагностики	□ Сложная и запутанная симптоматика. затрудняющая постановку диагноза □ Хроническая ротолицевая боль в анамнезе
Рентгенологические трудности	-з Минимальная сложность выполнения/интерпретации рентгенограмм	• Средняя сложность выполнения/интерпретации рентгенограмм (например, высокое дно полости рта, узкое небо или покатый свод неба, экзостозы)	□ Высокая сложность выполнения/интерпретации рентгенограмм (например, наслоение анатомических структур)
Положение в зубном ряду	П Передние премоляр □ Незначительный наклон в вестибулярно-оральной плоскости (<10°) D Незначительная ротация (<Ю°	• 1-ый моляр • Средний наклон (10-30°) D Средняя ротация (10-30°)	• 2-ой или 3-ий моляр D Выраженный наклон (>30°) • Выраженная ротация (>30°)
Изоляция зуба	г: Обычное наложение коффердама	• Необходимость незначительной модификации перед лечением для наложения коффердама	• Необходимость значительной модификации перед лечением для наложения коффердама
Морфологические мениения коронки	□ Нормальная неизмененная форма коронки	•:. Полностью покрывающая коронку реставрация П Керамическая реставрация rj Опора мостовидного протеза • Среднее отклонение от нормальной формы коронки/корня (например. тауродонтизм, микродентия) □ Зубы со значительной деструкцией коронки	□ Реставрация, несоответствующая исходной анатомии или положению зуба D Значительное отклонение от нормальной формы коронки/корня (например. спаивание, dens in dente)
Морфология канала и корня	• Изгиб отсутствует или незначительный (<10°) • Закрытая верхушка (<1 мм в диаметре)	z Средний изгиб (10-30°) • Направление оси коронки немного отличается от направления оси корня. Апикальное отверстие 1-1,5 мм в диаметре	*z* Выраженный изгиб (>30°) или S-образный изгиб с Передний зуб или премоляр с 2 корнями *с* Верхний премоляр с 3 корнями •. Разделение канала в средней или апикальной трети •. Очень длинный зуб (>25 мм) •. Открытый апекс (>1,5 мм в диаметре)
Рентгенологическое изображение канала	• Каналы визуализируются и не уменьшены в размерах	• Каналы и пульпаркая камера визуализируются, но меньше в размерах □ Пульпарные камни	с Нечеткая визуализация каналов О Отсутствие визуализации каналов
Резорбция	□ Признаки резорбции отсутствуют	□ Минимальная апикальная резорбция	•. Выраженная апикальная резорбция и. Внутренняя резорбция D Внешняя резорбция
С. ДОПОЛНИТЕЛЬНЫЕ ФАКТОРЫ			
Травма в анамнезе	G Не осложненный перелом коронки постоянного зуба (зрелого или незрелого)	р Осложненный перелом коронки постоянного зрелого зуба • Подвывих	*п* Осложненный перелом коронки незрелого зуба • Горизонтальный перелом корня • Перелом стенки лунки • Вывих со смещением (вколачивание, экструзия или боковое смещение) *о* Авульсмя (полный отрыв)
Эндодонтическое лечение в анамнезе	• Отсутствие эндодонтического лечения в анамнезе	• Не осложненное эндодонтическое лечение в анамнезе	• Осложнения эндодонтического лечения в анамнезе (например, перфорация, не обработанный канал, создание уступа, перелом инструмента) rj Завершенное хирургическое или нехирургическое эндодонтическое лечение в анамнезе
Состояние пульпы и пародонта	а Патология отсутствует или легкая степень пародонтита	□ Средняя степень пародонтита	• Тяжелая степень пародонтита rj Перелом зуба с повреждением пародонта D Комбинированная пульпарно-пародонтальная патология • Ампутация корня перед проведением эндодонтического лечения

* Классификация состояния здоровья пациентов Американского общества анестезиологов (АОА)

Класс 1 Соматические заболевания отсутствуют. Пациент соматически здоров

Класс 2 **Пациент страдает соматическими заболева**ниями средней степени тяжести, функциональные ограничения отсутствуют, например, компенсированная гипертензия

Класс 3 **Пациент страдает тяжелым соматическим** заболеванием, которое ограничивает функции, но не иммобилизирует пациента

Класс 4 Тяжелое соматическое заболевание, приводящее к иммобилизации пациента. Угрожающее жизни **состояние**

Класс 5 Пациент не выживет более 24 часов вне зависимости от факта выполнения хирургического вмешательства

www.asahq.org/clinical/physicalstatus.htm

Исследования, проведенные на базе различных университетов, показывают, что эффективность лечения каналов в среднем составляет около 90%. Однако в перекрестных ретроспективных исследованиях такая терапия эффективна только в 60-75% случаев. В данных исследованиях была отмечена непосредственная связь между недостаточным качеством пломбирования каналов и наличием периапикального разрежения на рентгенограмме. В некоторых эпидемиологических исследованиях было доказано влияние многих факторов на прогноз эндодонтического лечения.

Факторы, влияющие на прогноз эндодонтического лечения

Предоперационные факторы

В литературе отмечено влияние на прогноз лечения каналов таких факторов как возраст, пол, общее состояние здоровья, локализация зуба, состояние пульпы, симптоматика и размер поражения, состояние периодонта. Однако, наиболее выраженное влияние на прогноз оказывает апикальный периодонтит, который снижает эффективность терапии на 10-25%. Худший результат лечения при наличии апикального периодонтита демонстрирует разницу между профилактикой (асептика) и лечением (антисептикой) заболевания. Неблагоприятный прогноз может зависеть от недостаточной дезинфекции корневого канала перед пломбированием. Мы уверены, что прогноз зубов с апикальным периодонтитом до лечения или без, может быть одинаково высоким при использовании описанного в данном руководстве протокола.

Перед проведением повторного эндодонтического лечения наличие апикального периодонтита в значительной степени снижает эффективность терапии и отражает сложность санации предварительно леченного зуба.

Интраоперационные факторы

На прогноз эндодонтического лечения могут оказать такие факторы как расположение апикальной границы пломбирования корня, степень расширения апикальной трети канала, количество сеансов лечения, использованных материалов и методов, а также осложнений во время лечения. Выведение пломбировочного материала за пределы верхушки корня обычно ухудшает прогноз терапии при периапикальном воспалении, но не при здоровом апикальном периодонте. Отмечено, что при наличии инфицированных каналов прогноз менее оптимистичен в том случае, если внутрикорневая пломба на 1 мм короче рентгенологической верхушки в отличие от ситуаций, когда апикальная граница корневой пломбы располагается в пределах 0,5-1 мм от рентгенологического апекса корня. При лечении неинфицированных каналов эффективность повторного эндодонтического лечения одинаково высока при локализации апикальной границы пломбы на расстоянии 0-2 мм от верхушки корня. Кроме того, внутриканальное применение гидроксида кальция при лечении зубов с апикальным периодонтитом повышает вероятность заживления. В некоторых исследованиях был продемонстрирован более успешный результат при использовании модифицированной методики отступления. Более того, оказывается, что

Исходы и прогноз эндодонтического лечения

- Витальная и некротическая пульпа без периапикального поражения: 90-98%
- Невитальная пульпа с периапикальным поражением: 80-90%; снижается до 50-60% при проведении некачественного эндодонтического лечения
- Повторное лечение без периапикального поражения: 89-96%
- Повторное лечение при наличии периапикального поражения: 60-74%

Рис. 5-1

даже выбор силера может повлиять на эффективность терапии. Интересно отметить, что такие осложнения, как перфорации в области бифуркаций, переломы файлов или выведение силера за пределы корня, на удивление редко (4%) приводят к несостоятельности эндодонтического лечения.

Послеоперационные факторы

Совершенно ясно, что негерметичность пломбы в полости доступа может приводить к инфицированию корневого канала и последующей несостоятельности эндодонтического лечения. Пломбирование доступа защищает пломбировочный материал в просвете корня и создает дополнительный барьер для проникновения инфекции внутрь канала. При использовании гуттаперчи и силера качество реставрации коронковой части может иметь большее значение, чем качество пломбирования канала.

За последние 80 лет были опубликованы результаты большого количества исследований, посвященных прогнозу и исходу эндодонтического лечения. Большинство этих исследований отличаются по используемым материалам и методикам, что сильно затрудняет их сравнение и не позволяет прийти к однозначному заключению. Как бы то ни было, на основании этих работ можно приблизительно представить эффективность лечения каналов (рис. 5-1). Кроме того, ниже представлены некоторые общие выводы:

- эффективность эндодонтического лечения, при условии его правильного выполнения, исключительно высока;
- причина несостоятельности эндодонтического лечения почти всегда заключается в инфицировании корневого канала и периапикальных тканей;
- эндодонтическая инфекция часто ассоциируется с неадекватной инструментальной обработкой и пломбированием канала и (или) неадекватной реставрацией коронки.

Контрольные визиты

Вероятность неудачи эндодонтического лечения заставляет проводить клинический и рентгенологический контроль через б и 12 месяцев после завершения терапии. При необходимости период наблюдения можно продлить до четырех лет, особенно при наличии апикального периодонтита.

Рекомендуемаялитература

1. American Association of Endodontists website (http:Wwww.aae.org).
2. Friedman S. Prognosis of initial endodontic therapy. Endodont Topics 2002;2:59-88.
3. Tronstad L. Clinical endodontics. 2nd ed. Stuttgart: Thieme, 2003:247-249.

Об авторах

Мартин Троуп (Martin Trope), DMD, профессор и заведующий кафедрой эндодонтии стоматологического факультета университета Северной Каролины (Чэпел Хилл, США). В прошлом д-р Троуп заведовал кафедрой эндодонтологии в Темпльском университете (Филадельфия, США). Будучи одним из наиболее авторитетных специалистов в своей области, д-р Троуп принимает активное участие в целом ряде клинических исследований, посвященных изучению травмы зубов, эффективности различных методов лечения и диагностики заболеваний пульпы и верхушечного периодонтита. Кроме того, д-р Троуп участвует в разработке новых материалов для пломбирования корней. Итоги работы Мартина Троупа были опубликованы во многих журналах и монографиях. Д-р Троуп является главным редактором двух специализированных журналов *Dental Traumatology* и *Endodontic Topics,* членом редколлегии международных журналов *Oral Surgery, Oral Medicine, Oral Pathology, Oral Radiology, and Endodontology,* а также членом консультационного совета *Journal of Esthetic and Restorative Dentistry.* В апреле 2002 г. д-р Троуп получил престижную награду им. Луиса Гроссмана (Louis I. Grossman) Американской ассоциации эндодонтистов в знак признания заслуг в области развития эндодонтологии.

Джилберто Дебелян (Gilberto Debelian), **DMD, PhD,** окончил университет Сан-Пауло (Бразилия), специализировался в области эндодонтии в Пенсильванском университете (Филадельфия, США) и получил докторскую степень в университете Осло (Норвегия). В течение 10 лет д-р Дебелян преподавал на курсах последипломной подготовки эндодонтистов в университете Осло, в настоящее время имеет частную практику, специализированную в области эндодонтии в г. Беккестуа (Норвегия). Д-р Дебелян участвует в ряде исследований, посвященных изучению пульпарных патогенов, соматических заболеваний, вызванных микрофлорой полости рта, травмы зубов, а также новых методов эндодонтии. Д-р Дебелян является автором трех монографий и большого количества клинических и научных публикаций по эндодонтической микробиологии и входит к консультационный совет *Journal of Endodontics.* Кроме того, он является председателем Эндодонтического научного клуба Осло. В 1997 г. д-р Дебелян получил престижную научную премию Европейского общества эндодонтологии и Норвежской стоматологической ассоциации за цикл исследований, проведенных на соискание докторской степени.

ISBN 5-902-693-09-8

9 785902 693093